

Leishmaniasis cutánea causada por *Leishmania mexicana* en Durango, México. Informe del primer caso clínico

Jorge Humberto Pérez-Vega,^a Carmina Yanett López-Moreno,^b José Ángel López-Valenzuela,^a José Guadalupe Rendón-Maldonado^c y Héctor Samuel López-Moreno^{a*}

^aLaboratorio de Biomedicina Molecular y ^cMicroscopía, Facultad de Ciencias Químico-Biológicas, Universidad Autónoma de Sinaloa, Culiacán, Sinaloa, México, ^bDepartamento de Vectores y Zoonosis, Secretaría de Salud de Sinaloa

Recibido en su versión modificada: 5 de agosto de 2009

Aceptado: 7 de agosto de 2009

RESUMEN

Antecedentes: La leishmaniasis, enfermedad parasitaria causada por protozoarios intracelulares del género *Leishmania*, es transmitida al humano mediante la picadura de flebotómidos. Las leishmaniasis están clasificadas en diferentes variantes clínicas: cutánea localizada o difusa, mucocutánea y visceral. En México, las leishmaniasis están distribuidas en varios estados, sin embargo, Durango era considerado un estado libre de leishmaniasis.

Caso clínico: Niño de nueve años de edad con un nódulo pruriginoso ulcerado de forma circular de 13 × 18 mm de diámetro en la cara posterior del brazo derecho, de seis meses de evolución. El paciente era residente permanente del estado de Durango, México. La histopatología evidenció presencia de macrófagos infectados con amastigotes. El resultado de la PCR-RFLP fue consistente con *Leishmania mexicana*. El tratamiento con glucantime fue satisfactorio.

Conclusiones: Se informa el primer caso clínico de leishmaniasis cutánea localizada en Durango causada por *L. mexicana* en un niño, con lo que se confirma el incremento en la propagación de este protozoario parásito en México.

Palabras clave:

Leishmaniasis cutánea, Leishmania mexicana

SUMMARY

Background: Leishmaniasis is a parasitic disease caused by intracellular protozoan of *Leishmania* genus. These parasites are transmitted by the bite of phlebotomine flies. Leishmaniasis are classified in different clinical variants: cutaneous localized or diffuse, mucocutaneous and visceral. In Mexico, the leishmaniasis are distributed in several states, however Durango was considered free of leishmaniasis.

Clinical case: A 9 year old male patient with an ulcerated pruriginous node of circular shape, 13 × 18 mm diameter, localized in the back of the right arm with 6 months progression. The patient was a permanent resident of Durango, Mexico. Histopathology evidenced macrophages infected with amastigotes. The PCR-RFLP result was consistent with *Leishmania mexicana*. Treatment with glucantime was satisfactory.

Conclusions: Here we report the first clinical case of leishmaniasis cutaneous localized caused by *Leishmania mexicana* from Durango, Mexico in a 9 years old male, confirming the increasing propagation of this protozoan parasite in Mexico.

Key words:

Cutaneous leishmaniasis, Leishmania mexicana

Introducción

La leishmaniasis es una parasitosis causada por diferentes especies de protozoarios intracelulares obligados pertenecientes al género *Leishmania*. Es transmitida al humano cuando una hembra hematófaga de dípteros del género *Lutzomyia* (en América) o *Phlebotomus* (en Europa, Asia y África)^{1,2} regurgita promastigotes después de alimentarse. La leishmaniasis puede clasificarse en tres formas clínicas principales: la cutánea (que puede ser localizada o difusa), la destructiva mucocutánea y la fatal leishmaniasis visceral (o Kala-Azar).^{1,3} En México, la visceral es endémica

en Guerrero y Morelos; la destructiva mucocutánea en Tabasco y Chiapas; y la cutánea en Campeche, Chiapas, Coahuila, Jalisco, Michoacán, Nayarit, Nuevo León, Oaxaca, Tamaulipas, Quintana Roo, Tabasco, Veracruz, Yucatán y Sinaloa;⁴ Durango era considerado estado libre de leishmaniasis. En este trabajo se informa el primer caso clínico de leishmaniasis cutánea localizada en el estado de Durango, México.

La leishmaniasis cutánea localizada se manifiesta inicialmente como una pápula pruriginosa que evoluciona a úlcera generalmente en una zona expuesta de la piel como orejas, cara o brazos. El diagnóstico definitivo de esta parasitosis se

*Correspondencia y solicitud de sobretiros: Héctor Samuel López-Moreno. Laboratorio de Biomedicina Molecular, Facultad de Ciencias Químico-Biológicas, Universidad Autónoma de Sinaloa, Ciudad Universitaria, Av. Américas y Blvd. Universitarios s/n, 80000 Culiacán, Sinaloa, México. Correo electrónico: hsamlo@uas.uasnet.mx

realiza mediante la identificación de amastigotes en el interior de células fagocíticas aisladas de la lesión mediante una impronta teñida con giemsa o algún otro colorante que facilite su identificación microscópica.

Presentación del caso

En Mazatlán, Sinaloa, México, se estudió un paciente escolar masculino de nueve años de edad originario del poblado Mesa de San Pedro, municipio de Pueblo Nuevo, Durango, México. El familiar que lo acompañaba a consulta, del mismo origen, refirió que el paciente no había salido fuera de su entidad en el último año hasta ese viaje de vacaciones, por lo que acudió al Centro de Salud Urbano de Mazatlán (adscrito a la Jurisdicción 5 de la Secretaría de Salud).

Al realizar la exploración física se observó nódulo ulcerado de forma circular de 13 x 18 mm de diámetro en la cara posterior del brazo derecho, de seis meses de evolución (Figura 1A). Lesión pruriginosa que inició como una lesión papular fue creciendo hasta ulcerarse. El paciente fue tratado con antibióticos, sin éxito.

Después de aplicarle al paciente una encuesta epidemiológica, en presencia de un familiar adulto, siguiendo los lineamientos del comité de ética de la Secretaría de Salud de Sinaloa y tras obtener el consentimiento informado por escrito, se le tomó una impronta a la lesión mediante métodos estándar. Alternativamente se le tomó una impronta sobre papel filtro número 3 para la identificación de la especie mediante PCR-RFLP de acuerdo con la metodología descrita por Schönian y colaboradores.⁵ Se extrajo el ADN genómico con un kit de extracción de ADN (Aqua-pure, BioRad). El ADN fue utilizado como templado para la PCR empleando los *primers* siguientes: LITSR (5'-CTGGATCA-TTTTCCGATG-3') y L5.8S (5'-TGATACCACTTATCG-CACTT-3'), con base en los protocolos descritos.⁵

Los productos de PCR del amplicón ITS1 fueron digeridos con *Hae*III (New England Biolabs), de acuerdo con el protocolo descrito por Bensoussan y colaboradores.⁶ Los fragmentos de la restricción fueron analizados en un gel de poliacrilamida a 12 % y visualizados mediante tinción de plata empleando un kit comercial (Silver Stain, Sigma). Para la identificación de la especie de *Leishmania* se utilizó un patrón de RFLP obtenido a partir de un cultivo de promastigotes de *L. mexicana* MHOM/MX/92/UAY68 aislada de un paciente con leishmaniasis cutánea localizada, donado por la doctora Patricia Talamás Rohana del Cinvestav-Instituto Politécnico Nacional.

Después de teñir la impronta y analizarla al microscopio, se observaron varios macrófagos parasitados con amastigotes de *Leishmania* sp. (Figura 1B). Al confirmar el diagnóstico parasitológico de leishmaniasis cutánea localizada el paciente fue tratado con glucantime, aplicado intramuscularmente a una dosis de 60 mg/kg de peso, cada tercer día durante 24 días, con lo que se obtuvo la recuperación (Figura 1C). Alternativamente se realizó PCR-RFLP obteniendo un patrón de restricción consistente con el de los cultivos de *L. mexicana*, lo cual sugirió que era el agente causal (Figura 2).

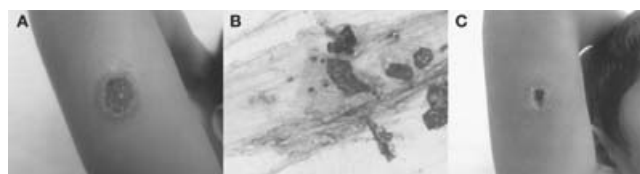


Figura 1. Paciente con leishmaniasis cutánea localizada. A) En cara posterior del brazo derecho, nódulo ulcerado de forma circular con diámetro de 13 x 18 mm, de seis meses de evolución, compatible con leishmaniasis cutánea localizada. B) Micrografía de una sección de la impronta de la lesión, donde se observa un macrófago parasitado con al menos cuatro amastigotes de *Leishmania* sp. C) Evolución del paciente tratado intralesionalmente con glucantime.

Discusión

Nuestros resultados concuerdan con los señalados previamente por Córdoba-Uscanga y colaboradores,⁴ donde se considera que *L. mexicana* es el agente causal de la leishmaniasis cutánea localizada en México, sin embargo, contrastan con las observaciones de Sánchez-Tejeda y colaboradores,⁷ quienes señalan que el agente causal de la leishmaniasis cutánea en Nayarit, México, es *L. braziliensis*.

Éste es el primer informe de un caso clínico de leishmaniasis cutánea localizada originado en Durango, lo cual indica que esta parasitosis continúa ganando terreno en México y que son necesarias investigaciones a fin de definir la especie del flebotómimo vector, el o los reservorios de este parásito, así como realizar estudios epidemiológicos para conocer la prevalencia de la leishmaniasis cutánea en Durango, México.

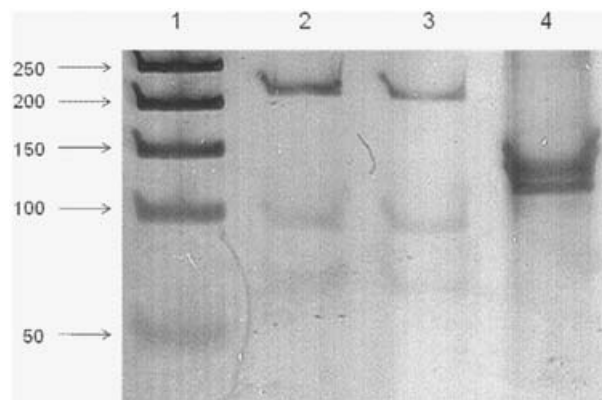


Figura 2. *Leishmania mexicana* es el agente causal de la leishmaniasis cutánea localizada del paciente en estudio. Productos de RFLP resueltos en un gel de poliacrilamida a 12% teñido con un kit Silver Stain (Sigma). 1) Marcador de ADN de 50 pb. 2) Bandas correspondientes a 210, 95 y 70 pb aproximadamente, correspondientes a los productos de la digestión enzimática con *Hae*III del amplicón ITS1 del paciente en estudio. 3) El producto de PCR del ITS1 proviene de la cepa de referencia de *L. mexicana* MHOM/MX/UAY68. 4) Digestión enzimática del producto de PCR de β -actina humana empleada como fuente de ADN irrelevante. Este resultado es representativo de tres experimentos independientes.

Agradecimientos

A la doctora Patricia Talamás Rohana, por su donativo y asesoría en el cultivo de *L. mexicana*. Asimismo, a los médicos especialistas Celia R. Tejeda y Rolando López, de la Secretaría de Salud, por su apoyo; al CECYT de Sinaloa y al PROFAPI-UAS 2008/105, por el financiamiento otorgado para la realización de este proyecto.

Referencias

1. **Salotra P, Singh R.** Challenges in the diagnosis of post kala-azar dermal leishmaniasis. *Indian J Med Res* 2005;123:295-310.
2. **Hernández-Ruiz J, Becker I.** Linfocitos T citotóxicos CD8+ en la leishmaniasis cutánea. *Salud Publica Mex* 2006;48:430-439.
3. **Reithinger R, Dujardin JC, Louzir H, Pirmez C, Alexander B, Brooker S.** Cutaneous leishmaniasis. *Lancet Infect Dis* 2007;7:581-596.
4. **Córdova-Uscanga C, Albertos-Alpuche NE, Andrade-Navárez FJ, Cantolara SB.** Leishmaniasis: estudio epidemiológico preliminar en una localidad de la zona endémica del estado de Tabasco. *Salud Publica Mex* 1993;35:345-350.
5. **Schönian G, Nasereddin A, Dinse N, Schweynoch C, Schalling HD, Presber W, Jaffe CL.** PCR diagnosis and characterization of *Leishmania* in local and imported clinical samples. *Diagn Microbiol Infect Dis* 2003;47:349-358.
6. **Bensoussan E, Nasereddin A, Jonas F, Shnur LF, Jaffe C.** Comparison of PCR assays for diagnosis of cutaneous leishmaniasis. *J Clin Microbiol* 2006;44(4):1435-1439.
7. **Sánchez-Tejeda G, Rodríguez N, Parra CI, Hernández-Montes O, Barker DC, Monroy-Ostria A.** Cutaneous leishmaniasis caused by members of *Leishmania braziliensis* complex in Nayarit, state of Mexico. *Mem Inst Osw Cruz* 2001;96(1):15-19.