

Coordinador: *Dr. Manuel de la Llata-Romero*
 Colaboradores: *Dr. Juan Urrusti-Sanz*
Dr. Jesús Aguirre-García
Dr. Adalberto Poblano-Ordóñez

Mujer de 29 años de edad con odinofagia, disnea ocasional, disfonía intermitente, tos con expectoración hemoptoica y pérdida de peso

Raquel Valencia-Cedillo,^a José Francisco Gallegos-Hernández,^b Marissa Quintal-Ramírez^a e Isabel Alvarado-Cabrero^{a*}

^aDepartamentos de Patología y ^bde Cabeza y Cuello, Hospital de Oncología, Centro Médico Nacional Siglo XXI, Instituto Mexicano del Seguro Social, México D.F., México

Presentación del caso

Mujer de 29 años de edad, originaria y residente del Distrito Federal, sin antecedentes de tabaquismo, toxicomanías ni exposición laboral; refirió alcoholismo social sin llegar al estado de ebriedad; el resto de los antecedentes sin datos patológicos de importancia.

Inició su padecimiento seis semanas antes de su ingreso al hospital con odinofagia, tos húmeda productiva y expectoración hemoptoica, que se acompañó de expulsión de fragmentos del tumor por cavidad oral; disfagia a sólidos, disfonía intermitente que se agudizó dos días antes del ingreso hospitalario, otalgia derecha esporádica, así como pérdida de 4 kg de peso y disnea ocasional.

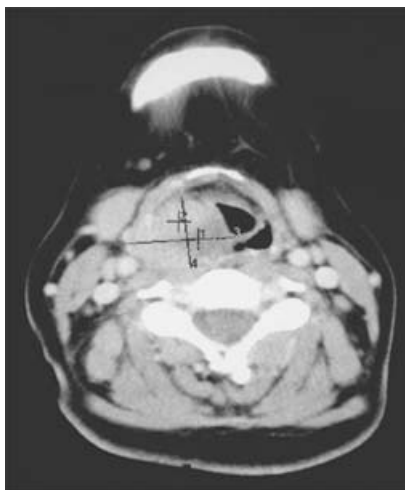


Fig. 1. La tomografía axial computarizada muestra un tumor originado en la hemilaringe derecha extendiéndose por el repliegue aritenopiglótico.

A la exploración física se corroboró disfonía franca, predominantemente inspiratoria, estridor laríngeo, tiraje supraclavicular y eritema discreto de la mucosa orofaríngea.

Por laringoscopia se apreció un tumor de crecimiento exofítico que obstruía parcialmente la supraglotis y que en apariencia dependía de la pared lateral derecha de la faringe. Por lo anterior se realizó tomografía axial computarizada (Figura 1), que indicó lesión dependiente de hemilaringe derecha. El resto de la exploración, así como la telerradiografía de tórax, biometría hemática y química sanguínea no mostraron alteraciones (Cuadro I).

Cuadro I. Estudios de laboratorio

Biometría hemática	
Hemoglobina	13.8 g/dl
Hematócrito	38 %
VCM	86 fl
CMHB	34 g/100 ml
HCM	30 pg
Leucocitos	6300/mm ³
Linfocitos	30 %
Neutrófilos	65 %
Eosinófilos	0.8 %
Monocitos	4 %
Basófilos	0.2 %
Plaquetas	185 mil
Química sanguínea	
Glucosa	80 mg/dl
Urea	30 mg/dl
Creatinina	0.6 mg/dl

*Correspondencia y solicitud de sobretiros: Isabel Alvarado-Cabrero. Hospital de Oncología, Centro Médico Nacional Siglo XXI, Cuauhtémoc 330, Col. Doctores, Del. Cuauhtémoc, 06725 México D.F., México. Tel.: (55) 5627 6957. Correo electrónico: isa98@prodigy.net.mx

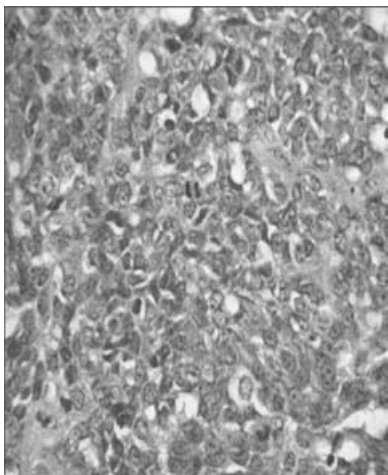


Fig. 2. Neoplasia hipercelular, constituida por células pequeñas, con núcleos redondos y cromatina granular gruesa (HE, 40x).

Durante la estancia hospitalaria, la paciente presentó incremento de la disnea, por lo que se le practicó nueva laringoscopia (15 días después de la inicial); en esta ocasión, la neoplasia obstruía 75 % de la supraglotis. La primera posibilidad diagnóstica fue de pólipo laríngeo.

Diagnóstico anatomopatológico

El tejido tumoral expectorado por la paciente se envió de primera instancia al Laboratorio de Patología, donde se identificaron múltiples fragmentos tumorales irregulares, deleznales, blanco-grisáceos, con dimensiones de 1 a 2.5 cm. En el estudio microscópico se observó una neoplasia hipercelular, con células pequeñas, escaso citoplasma y núcleos redondos, algunos ligeramente alargados (Figura 2). El diagnóstico inicial fue carcinoma neuroendocrino. Por el diagnós-

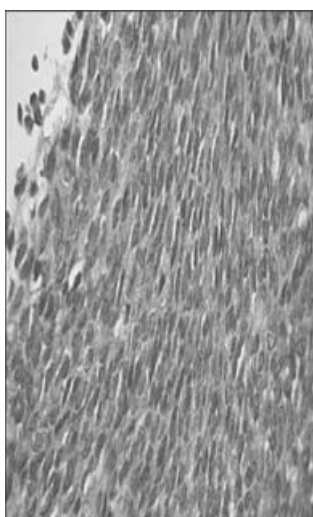


Fig. 4. Neoplasia hipercelular compuesta por células fusiformes organizadas en haces cortos (HE, 40x).

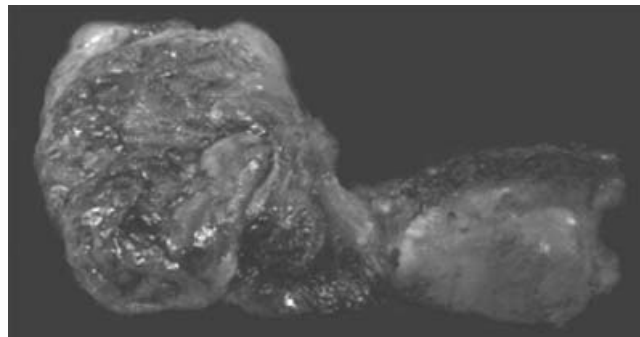


Fig. 3. Hemilaringectomía derecha, que muestra un tumor irregular, blando de 5 x 5cm, en el repliegue aritenopiglótico derecho.

tico histopatológico se decidió practicar hemilaringectomía parcial derecha con disección radical de cuello ipsolateral.

La resección quirúrgica extraída fue enviada al Servicio de Patología, donde se registró haber recibido una hemilaringectomía derecha de 8 x 4 cm, con neoplasia ubicada en el repliegue aritenopiglótico derecho, de aspecto nodular, con dimensión de 5 x 5 cm (Figura 3). Al corte, la superficie era de color café rojizo, con áreas extensas de hemorragia y necrosis.

Los nuevos cortes histológicos de la lesión mostraron una neoplasia hipercelular, con áreas poco diferenciadas compuestas por células redondas, pequeñas, que alternaban con células fusiformes con alto grado nuclear y numerosas figuras mitóticas (Figura 4). En este segundo espécimen se planteó la posibilidad diagnóstica de sarcoma sinovial, por lo que se efectuó un panel de inmunohistoquímica que incluyó *cocktail* de citoqueratinas (CK), antígeno leucocitario común (ALC), BCL-2, CD99, TLE 1 y marcadores neuroendocrinos (Cuadro II).

El diagnóstico definitivo fue sarcoma sinovial poco diferenciado, corroborado mediante estudio citogenético que reveló translocación característica en t (x:18). Los ganglios linfáticos de la disección de cuello no presentaron metástasis.

Cuadro II. Panel de inmunohistoquímica

Anticuerpo	Resultado
CD20	Negativo
CD45	Negativo
CK5/6	Negativo
CKAE1/AE3	Negativo
Sinaptofisina	Negativo
Cromogranina	Negativo
Desmina	Negativo
WT1	Negativo
Vimentina	Positivo focal
CD56	Positivo
CD99	Positivo focal
BCL2	Positivo
TLE1	Positivo

Cuadro III. Revisión de la literatura de sarcomas sinoviales de laringe

Autor, año	Edad/sexo	Sitio del tumor	Tratamiento	Evolución	Seguimiento
Jernstrom, 1954	21/H	Hemilaringe izquierda, hipofaringe	Ninguno	Muerte	0
Pricolo, 1957	37/H	Hemilaringe izquierda, hipofaringe	Tumorectomía, RT	Desconocido	Desconocido
Miller, 1975	23/M	Aritenoide derecho, región interaritenoides	Tumorectomía, laringectomía parcial, laringectomía total	Sin enfermedad	12 años
Gatti, 1975	28/H	Hemilaringe izquierda, hipofaringe	Faringolaringectomía, QT, RT	Metástasis pulmonares, muerte	1 año 2.5 años
Geahchan, 1983	24/H	Aritenoides izquierda, repliegue aritenopiglótico	Laringectomía parcial, laringectomía total	Recurrencia, metástasis pulmonares	4 años 6 años
Quinn, 1984	76/H	Hipoglotis derecha	Hemilaringectomía	Sin enfermedad	12 años
Kitsmaniuk, 1985	15/H	Glottis derecha, aritenoides, epiglotis, seno piriforme	Laringectomía total	Sin enfermedad	8 meses
Kleinsasser, 1988	58/M	Subglotis	Resección parcial	Recurrencia	7 años
Pruszczynski, 1989	28/M	Repliegue aritenopiglótico derecho, cuerda vocal falsa	Tumorectomía, radioterapia (66 Gy)	Sin enfermedad	3 años
Ferlito, 1991	28/H	Repliegue aritenopiglótico derecho, epiglotis	RT (25 Gy) preoperatoria, disección de ganglios de cuello, RT (50 Gy) posoperatoria	Sin enfermedad	16 años
Danninger, 1994	53/H	Repliegue aritenopiglótico derecho	Laringectomía radical, disección de cuello, RT (64 Gy)	Sin enfermedad	1.3 años
Morland, 1994	14/H	Aritenoide izquierdo	Tumorectomía, laringectomía total, QT, RT (60 Gy)	Recurrencia, sin enfermedad	3 años 10 meses
Dei Tos, 1998	27/H	Repliegue aritenopiglótico derecho	Escisión, hemilaringectomía después de la recurrencia, QT, RT (62 Gy)	Recurrencia, sin enfermedad	3 meses 9 meses
Bilgic, 2003	24/H	Repliegue aritenopiglótico izquierdo, epiglotis	Tumorectomía, hemilaringectomía, laringectomía total, disección de cuello, RT (45 Gy), QT	Recurrencia, metástasis pulmonares, sin enfermedad	1 año 10 meses 3.5 años
Papaspyrou, 2003	16/H	Repliegue aritenopiglótico	Resección con láser CO ₂ , RT (50 Gy)	Sin enfermedad	2 años
Boniver, 2005		Repliegue aritenopiglótico derecho	Resección con láser CO ₂	Sin enfermedad	3 años
Capelli, 2007	59/H	Ventrículo izquierdo	Resección con láser CO ₂	Sin enfermedad	15 meses
Mhawech-Fauceglia, 2007	79/M	Repliegue aritenopiglótico derecho, cuerda vocal falsa derecha, aritenoides	Laringectomía total	Sin enfermedad	3 meses
Valencia Cedillo, 2009	29/M	Repliegue aritenopiglótico derecho	Hemilaringectomía, laringectomía total, RT	Sin enfermedad	5 meses

H = hombre, M = mujer, Qt = quimioterapia, RT = radioterapia.

Discusión

Informamos sarcoma sinovial originado en la laringe de una mujer de 29 años de edad, con diagnóstico inicial de carcinoma neuroendocrino.

El sarcoma sinovial es una neoplasia que en la mayoría de las ocasiones se presenta en las extremidades inferiores de adultos jóvenes (15 a 40 años de edad).¹⁻⁸ El segundo sitio afectado por el sarcoma sinovial, pero con menor frecuencia, es la región de la cabeza y el cuello. De acuerdo con una serie referida por McKinney y colaboradores,⁹ de un grupo de

345 casos de sarcomas sinoviales, los ubicados en la cabeza y cuello solo representaron 9 %. Por otro lado, en la literatura únicamente se han informado 18 casos en laringe (Cuadro III), la mayoría presentó disfonía y disnea. Nuestra paciente, además de estas manifestaciones, expectoró fragmentos del tumor, lo cual se informa por primera vez.

El sarcoma sinovial muestra una morfología característica, por lo cual en pocas ocasiones resulta de difícil diagnóstico, pero debido a que ocurre en ubicaciones poco comunes y que puede ser poco diferenciado, la confirmación diagnóstica suele ser difícil.

El sarcoma sinovial poco diferenciado puede mostrar una morfología similar a un linfoma, un tumor neuroectodérmico primitivo o un carcinoma, como sucedió en la paciente descrita. Por lo tanto, es necesario llevar a cabo un panel amplio de inmunohistoquímica para descartar las opciones diagnósticas mencionadas.⁴

La supervivencia en pacientes con sarcoma sinovial a cinco años varía entre 23.5 y 45 %, mientras que a 10 años es de 11.2 a 30 %.²

El sarcoma sinovial es positivo para BCL-2 y CD99, como en este caso, sin embargo, dichos marcadores no son específicos. En fechas recientes se ha descrito un nuevo marcador, el TLE1,⁹ gen que inhibe determinadas señales celulares y tiene un papel fundamental en la represión de la diferenciación celular. Este gen puede evaluarse por métodos de inmunohistoquímica y su especificidad en el sarcoma sinovial es alta. Nuestra paciente fue positiva para el mismo, hecho que aunado a las características morfológicas descritas, permitió llegar al diagnóstico definitivo. Sin embargo, el dato más fidedigno fue encontrar la translocación característica en t (x:18), también positiva en nuestro caso.

De los pacientes con sarcoma sinovial laríngeo, 50 % ha desarrollado recurrencia o metástasis pulmonares en un lapso de tres meses a siete años. No existe un tratamiento estandarizado para el sarcoma sinovial en esta localización, pero se sugiere una laringectomía con márgenes negativos; dado que el tumor no involucra los ganglios linfáticos, la disección de cuello no se recomienda.^{4,10} La radioterapia es actualmente el método más eficaz para el control de la enfermedad, mientras que la eficacia de la quimioterapia es controversial, no obstante que puede ser útil para tratar metástasis a distancia.²

En los tejidos blandos, el tamaño del tumor (> 4 cm), la edad (20 a 25 años), las recurrencias locales, los altos índices de proliferación celular (Ki67), las mutaciones en p53 y el tipo de fusión diferente (SSX1), son indicadores de mal pronóstico. Sin embargo, la validez de estos factores en cabeza y cuello carece de sustento por los pocos casos informados.^{7,11}

A seis meses de seguimiento y tratamiento con radioterapia, la paciente descrita actualmente está viva y sin evidencia de enfermedad.

Conclusiones

El sarcoma sinovial laríngeo es una neoplasia inusitada, con solo 19 casos referidos en la literatura (incluyendo el nuestro), que puede manifestarse con un cuadro de disfonía y disnea, pero también con expectoración de fragmentos del tumor.

Es importante considerar al sarcoma sinovial como una posibilidad diagnóstica cuando el patólogo se enfrenta a una neoplasia poco diferenciada y localizada en dicho órgano.

Referencias

1. **Enzinger FM, Weiss SW.** Soft tissue tumors. 5th edition. St Louis, Mo: Mosby; 2007.
2. **Capelli M, Bertino G, Morbini P, Proh M, Falco C, Benazzo M.** CO₂ laser in the treatment of laryngeal synovial sarcoma: a clinical case. *Tumori* 2007;93:296-299.
3. **Taylor SM, Ha D, Elluru R, El-Mofty S, Haughey B, Wallace M.** Synovial sarcoma of the pericricoidal soft tissue. *Otolaryngol Head Neck Surg* 2002;126:428-429.
4. **Pruszczynski M, Manni JJ, Smedts F.** Endolaryngeal synovial sarcoma: case report with immunohistochemical studies. *Head Neck* 1989;11:76-80.
5. **Morland B, Cox G, Randall C, Ramsay A, Rodford M.** Synovial sarcoma of the larynx in a child. *Med Pediatr Oncol* 1994;23:64-68.
6. **Dei Tos AP, Dal Cin P, Sciot R, Furlanetto A, Da Mosto MC, Giannini C, Rinaldo A, Ferlito A.** Synovial sarcoma of the larynx and hypopharynx. *Ann Otol Rhinol Laryngol* 1998;107:1080-1085.
7. **Bilgic B, Mete O, Ozturk AS, Demiryont M, Keles N, Basaran M.** Synovial sarcoma: a rare tumor of the larynx. *Pathol Oncol Res* 2003;9:242-245.
8. **Amble FR, Olsen KD, Nascimento AG.** Head and neck synovial sarcoma. *Otolaryngol Head Neck Surg* 1992;107:631-635.
9. **Terry J, Saito T, Subbaya S, Ruttan C, Antonescu C, Goldblum J, et al.** TLE-1 as a diagnostic immunohistochemical marker for synovial sarcoma emerging from gene expression profiling studies. *Am J Surg Pathol* 2007;31:240-246.
10. **McKinney CD, Mills SE, Fehrer RF.** Intraarticular synovial sarcoma. *Am J Surg Pathol* 1992;16:1017-1020.
11. **Mhawech-Fauceglia P, Ramzy P, Bshara W, S Sheila, Rigual N.** Synovial sarcoma of the larynx in a 79-year-old woman, confirmed by karyotyping and fluorescence in situ hybridization analysis. *Ann Diag Pathol* 2007;11:223-227.