

Coordinador: Dr. Manuel de la Llata-Romero
Colaboradores: Dr. Juan Urrusti-Sanz
Dr. Jesús Aguirre-García
Dr. Adalberto Poblano-Ordóñez

Mujer de 23 años de edad con dolor y edema en la rodilla izquierda

Benito Rocha-Quintero,^{a*} Isis P. Espinoza de los Monteros-Estrada^b y Julia Meneses-Soto^b

^aServicio de Traumatología, Instituto Mexicano del Seguro Social, Culiacán, Sin., México

^bFacultad de Medicina, Universidad Autónoma de Sinaloa, Culiacán, Sin., México

Presentación del caso

Mujer de 23 años de edad, microempresaria, deportista, que inició su padecimiento actual en agosto del 2000 con dolor y edema intermitente de rodilla izquierda que la limita en sus actividades deportivas, por lo que toma una tableta de paracetamol de 500 mg cada seis horas.

Posteriormente presentó traumatismo en rótula izquierda que ocasionó dolor y limitación de la movilidad del miembro a 45°; radiológicamente se diagnosticó fractura incompleta del cóndilo femoral externo. Fue tratada de manera conservadora colocándole un yeso por seis semanas, sin mejoría.

En la placa de control para retirar el yeso se apreciaron datos sugestivos de lesión osteolítica, hubo exacerbación del dolor y aumento de la limitación de la movilidad a 20° (Figura 1).

Ante tal situación, en diciembre 2001 se decidió tomar biopsia excisional *in situ* que indicó tumor de células gigantes fase II (Figuras 2 y 3). En marzo de 2002 se llevó a cabo resección total de la lesión y colocación de injerto óseo. Diez meses después se reactivó la lesión, corroborándose por resonancia magnética y biopsia incisional que se encontraba en fase III (Figuras 4 y 5).

Ante los resultados de los estudios, se decidió practicar nueva resección colocando metilmetacrilato, con lo que se

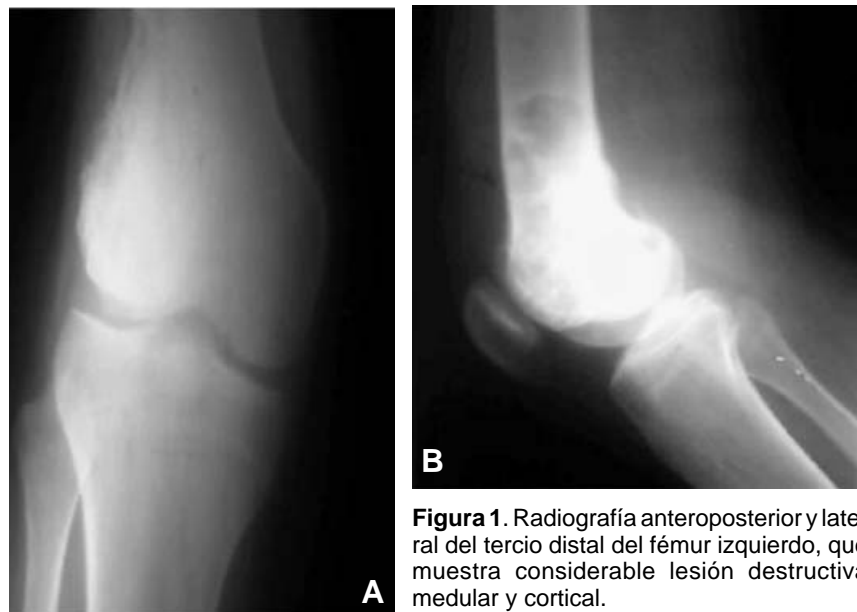

Figura 1. Radiografía anteroposterior y lateral del tercio distal del fémur izquierdo, que muestra considerable lesión destructiva medular y cortical.

*Correspondencia y solicitud de sobretiros: Benito Rocha-Quintero. Educación Médica Continua, Facultad de Medicina, Universidad Autónoma de Sinaloa, Álvaro Obregón y Josefa Ortiz de Domínguez, Col. Gabriel Leyva, 80030 Culiacán, Sin., México. Tel.: (667) 713-3281. Correo electrónico: rochabone@hotmail.com

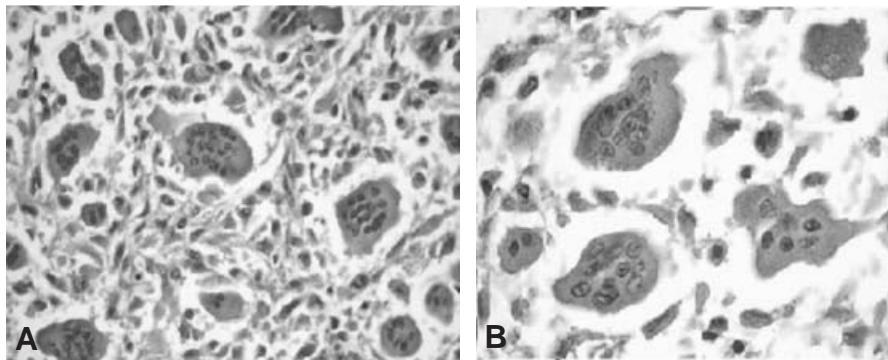


Figura 2. El examen histológico muestra células mononucleadas, multinucleadas y estroma característico. Cortes microscópicos de lesión en epicóndilo lateral del fémur izquierdo.

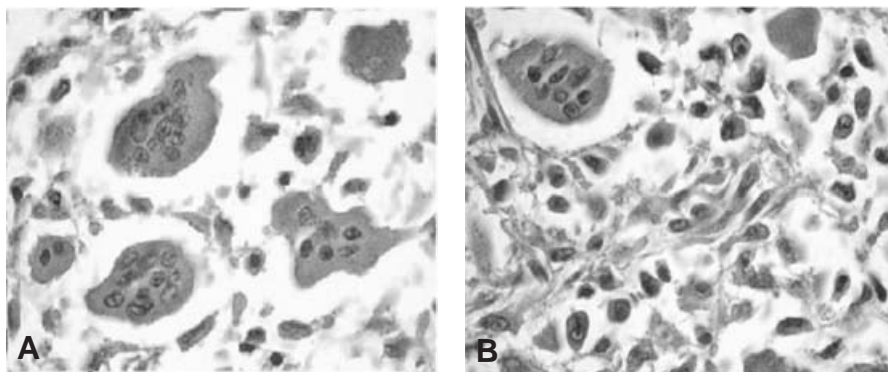


Figura 3. Tumor de células gigantes en el que predominan dichas células, osteoclastos y células del estroma fusiformes.

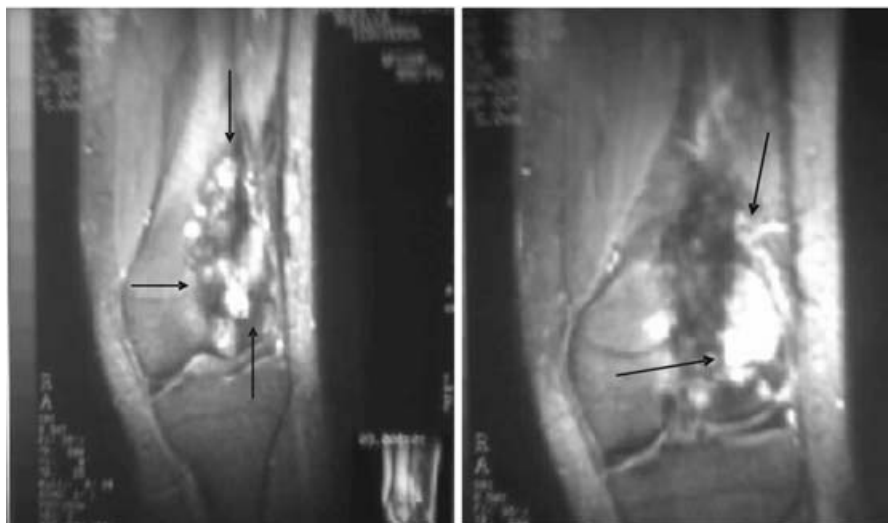


Figura 4. Resonancia magnética nuclear en la que se observa adelgazamiento del cóndilo lateral y de la región distal del fémur izquierdo; la lesión es de magnitud empelada y se encuentra en estadio III de la clasificación de Campanacci, con extensión extracortical y subcondral.

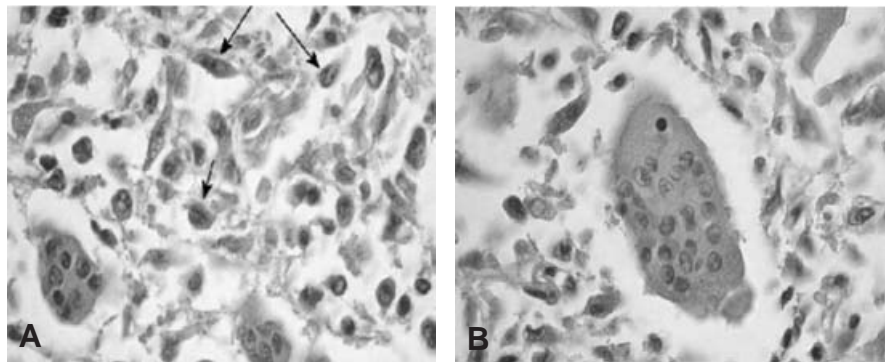


Figura 5. Los núcleos de estos dos tipos celulares son redondos u ovalados y de tamaño uniforme, con cromatina granular blanda y nucleolos prominentes.

logró mejorar la sintomatología y ampliar el rango de movilidad a 90°. Los últimos estudios de laboratorio realizados indicaron datos dentro de la normalidad, por lo que se decidió el egreso (Cuadro I).

Discusión

El estudio radiológico permitió hacer el diagnóstico diferencial con tumor pardo del hiperparatiroidismo, el cual puede recordar al tumor de células gigantes pero suele estar acompañado de otras lesiones esqueléticas tales como osteopenia, resorción cortical o subperióstica, resorción en las falanges distales o pérdida de la lámina dura de los dientes, con ganglión intraóseo, pues esta lesión se acompaña de un borde escleroso, con quiste óseo aneurismático, ya que rara vez afecta la epífisis y los pacientes son más jóvenes; cuando

se han cerrado los platillos de crecimiento, el quiste óseo aneurismático puede invadir la parte distal del hueso. Puede requerirse tomografía axial computarizada o resonancia magnética nuclear.^{1,2}

Ante mieloma y metástasis líticas, que se sitúan en la parte subarticular del hueso, la edad de los pacientes puede ayudar al diagnóstico diferencial. Así mismo, si un condrosarcoma se extiende a la epífisis y no posee calcificaciones, puede confundirse con tumor de células gigantes y con fibrosarcoma, histiocitoma fibroso maligno, que se presenta en forma de lesiones líticas puras.³ El estudio histopatológico contribuye al diagnóstico diferencial. Si las lesiones son grado I no representan problemas de diagnóstico diferencial; en lesiones grado II o III⁴ se deben considerar las siguientes entidades que poseen células gigantes: condroblastoma, en el que se aprecian islas de cartílago, no presentes en el tumor de células gigantes; histiocitoma fibroso benigno, que al igual que el tumor de células gigantes puede contener áreas de tejido fibroso estoriforme mezclado con células gigantes, pero se aprecian capas anchas de células poligonales mononucleares.

El condrosarcoma de células claras se caracteriza por grupos de células claras grandes, que no tiene el tumor de células gigantes. El carácter histiocítico de las lesiones localizadas en metáfisis y el hecho de que el platillo de crecimiento permanezca abierto, distinguen al fibrosarcoma no osificante y al defecto fibroso cortical del tumor que nos ocupa. En cuanto al quiste óseo aneurismático, sus células gigantes son más pequeñas y sus espacios, que están bordeados por células delgadas indiferenciadas, contienen sangre.

El granuloma reparador de células gigantes presenta un componente sólido que recuerda la variante fusocelular del tumor de células gigantes, pero el tamaño de los grupos de células gigantes es menor. Del fibroma condromixóide lo distingue la presencia de grandes áreas de características mixoides. Del tumor pardo de hiperparatiroidismo, el que sus células gigantes son más pequeñas y están distribuidas en grupos de características benignas. La inspección cuidadosa del espécimen completo es indispensable para descartar un osteosarcoma rico en células gigantes.

Si las células gigantes muestran una configuración irregular, son más pequeñas y presentan hiper cromasia nuclear,

Cuadro I. Exámenes de laboratorio

Citometría hemática	
Hemoglobina	10.1 mg/dl
Hematócrito	35.1%
WBC	230,000 mm ³
VCM	85 ml/mm
Química sanguínea	
Glucosa	110 mg/ml
Creatinina	0.9 mg/ml
Examen general de orina	
Densidad	1.005
Características	Turbio
Leucocitos	—
Células sanguíneas	—
Bacterias	—
Cristales	—
Electrolitos séricos	
Potasio	4.2 mEq/l
Calcio	5.1 mEq/l
Sodio	140 mEq/l

se trataría de un histiocitoma fibroso maligno. La localización metafisiaria del osteoma rico en células gigantes, del histiocitoma fibroso maligno y del osteosarcoma telangiectásico, contribuye al diagnóstico diferencial.^{1,5,6}

Por último, la inmunohistoquímica revela la naturaleza epitelial del carcinoma metastásico de mama, páncreas y tiroides en los casos en que presentan células gigantes.

La producción de tiroglobulina acompaña al cáncer metastásico de tiroides.⁷⁻⁹

El tratamiento del tumor de células gigantes fase II es conservador, limitándose a colocar una férula para evitar fracturas patológicas y a administrar fármacos para aliviar el dolor. En cuanto a las recidivas fase III,¹⁰ la cirugía consiste en reseca en bloque el tumor y recurrir al autoinjerto masivo a expensas de las crestas ilíacas y, por supuesto, al alivio sintomático mediante fármacos.

El tratamiento quirúrgico consiste en la resección en bloque, quitando el tejido afectado sin desestabilizar el área o crear la necesidad de una reconstrucción mayor, con una técnica que combina la escisión local más extensa con el uso de cemento de polimetilmetacrilato con la técnica para la extirpación de un tumor de células gigantes, la decorticación amplia o *windowing* de todo el lecho del hueso en el área del tumor, que permite la visualización directa de toda la cavidad del tumor. Se quitó el tejido adicional para asegurar la resección completa. Como el calor que se genera podría causar necrosis subcondral del hueso y del cartílago articular inmediatamente adyacentes, las superficies articulares contiguas se irrigaron con solución salina refrigerada mientras el cemento endurecía. Después de que el cemento endureció, la ventana cortical se injertó y se cubrió con matriz ósea desmineralizada para estimular la restauración de límites corticales fuertes y se administraron fármacos para aliviar el dolor.¹¹⁻¹⁴

Conclusiones

Aun cuando el tumor de células gigantes está clasificado entre los tumores benignos, no lo parece por su tendencia a invadir y traspasar el periostio sin respetar la cortical y dejando a su paso una capa neocortical que permite realizar

el curetaje, aun cuando alberga algunas células tumorales. Nuestra paciente, como es común, llegó en etapa II, fue tratada mediante un primer injerto y regresó diez meses después por recidiva en etapa III, lo que obligó a intervenir de nuevo, colocando metilmetacrilato como tratamiento, el cual demostró su capacidad para disminuir recidivas y sintomatología y mejoró de 25 a 90% la movilidad de la rodilla afectada. A pesar que en la literatura este manejo es mencionado recientemente no causa el impacto que debería.

La utilización de metilmetacrilato, tras la resección marginal de la lesión de manera temprana y oportuna, constituye una alternativa efectiva, económica y segura que permite mejorar de manera considerable el pronóstico y la calidad de vida. Actualmente la paciente se encuentra asintomática.

Referencias

1. **Present D, Bertoni F, Hudson T, Enneking WF.** The correlation between the radiologic staging studies and histopathologic findings in aggressive stage 3 giant cell tumor of bone. *Cancer* 1986;57:237-244.
2. **Zimmer W, Berquist T, McLeod R, Sim F, Pritchard D, Shives T, et al.** Bone tumors: magnetic resonance imaging versus computed tomography. *Radiology* 1985;155:709-718.
3. **Jaffe HL.** Tumores y estados tumorales óseos y articulares. México: La Prensa Médica Mexicana; 1966. pp. 11-37.
4. **Campanacci M, Giunti A, Olmi R.** Giant-cell tumor of bone. A study of 209 cases with long-term follow-up in 130. *Ital J Orthop Traumatol* 1975;1:249-277.
5. **Dáaz-Arnold AM, Williams VD, Aquilino SA.** Review of dental bonding in vitro: the substrate. *Oper Dent* 1990;15:71-75.
6. **Sung HW, Kuo DP, Shu WP, Chai YB, Liu CC, Li SM.** Giant-cell tumor of bone. Analysis of two hundred and eight cases in Chinese patients. *J Bone Joint Surg* 1982;64:755-761.
7. **Barón MG, de la Gandara I, Espinosa E, de Paredes ML G, Zamora P, Mondejar JL.** Bone metastases as the first manifestation of a tumour. *Internat*
8. **Wheelless' Textbook of Orthopaedics.** Disponible en www.medmedia.com/06/136.htm
9. **Woods RL, Fox RM, Tattersall MHN, Levi JA, Brodie GN.** Metastasis adenocarcinomas of unknown primary site. A randomized study of two combination-chemotherapy regimens. *New Engl J Med* 1980;303:87-89.
10. **Senerkin NG.** Malignancy, aggressiveness, and recurrence in giant cell tumor of bone. *Cancer* 1980;46:1641-1649.
11. **Imbery TA, Burgess JO, Naylor WP.** Tensile strength of three resin cements following two alloy surface treatments. *J Prosthodont* 1992;5:59-67.
12. **Mc Donald DJ, Sim FH, McLeod RA, Dahlin DC.** Giant-cell tumor of bone. *J Bone Joint Surg* 1986;68:235-242.
13. **American Academy of Orthopaedic Surgeons.** Actualizaciones en cirugía ortopédica y traumatología. Volumen 4. Madrid, España: Garsi; 1993.
14. **American Academy of Orthopaedic Surgeons.** Actualizaciones en cirugía ortopédica y traumatología. Volumen 5. Barcelona, España; Masson; 1997.