

Metástasis poco frecuentes del carcinoma renal

Carlos Arroyo,^{a*} Pedro Palacios,^a Norma Uribe,^b Manuel Barrera,^a y Guillermo Feria^a

Departamentos de Urología^a y Patología^b,
Instituto Nacional de Ciencias Médicas y Nutrición Salvador Zubirán, México, D. F., México

Recibido en su versión modificada: 13 de abril de 2005

Aceptado: 22 de abril de 2005

RESUMEN

Introducción: El carcinoma renal de células claras (CaRCC) constituye 2-3% de las neoplasias en la edad adulta, y al momento del diagnóstico hasta 30% de los casos presentan enfermedad sistémica; en estas condiciones la mortalidad puede ser hasta del 99% a 5 años, a pesar de las modalidades terapéuticas disponibles, a menos de que sea metástasis única y potencialmente resecable. No se ha podido definir un patrón específico de diseminación, de hecho parecería no existir, puesto que se han documentado diversos sitios poco frecuentes de implantes tumorales.

Objetivo: Informar casos poco frecuentes de metástasis de CaRCC y revisión de la literatura.

Material y Métodos: Se realizó una revisión retrospectiva en los últimos 15 años de los expedientes de pacientes con CaRCC diseminado a sitios distintos a ganglios linfáticos regionales, pulmón, hígado o hueso. Se detectaron 11 casos cerebro (2), duodeno, amígdala, tiroides, esófago, diafragma, testículo, suprarrenal y tejidos blandos de rodilla.

Conclusión: Es necesario continuar investigando las vías de diseminación y/o condiciones celulares que influyen en el sitio y número de metástasis del CaRCC para comprender y mejorar el tratamiento de pacientes en estadios avanzados.

Palabras clave:

Cáncer renal, carcinoma renal, células claras, metástasis, metastasectomía

SUMMARY

Introduction: Renal clear cell carcinoma (RCCCa) represents 2-3% of the neoplasms in the adult population, and can be metastatic in up to 30% at the time of diagnosis. In these cases its mortality can be up to 99% in 5 years, due to the lack of response to current treatments, unless it is a single, surgically resectable metastasis. Currently, there is no explanation for its routes of progression, it even seems to be non-existent based on the rare tumor implant sites.

Objective: To report unusual metastasis from RCCCa and a review of the literature.

Material and methods: We reviewed retrospectively 15 years of patient records diagnosed with metastatic CaRCC different from: local lymph nodes, lung, bone or liver. We identified 11 cases: brain (2), duodenum (2), tonsils, thyroid, esophagus, diaphragm, testicle, adrenal gland and soft tissue of the knee.

Conclusion: A description of this and other literature series with rare metastasis was done, as well as an analysis of possible routes and mechanisms responsible for the unusual tumor progression in RCCCa. We need to continue investigating the dissemination pathways and other cellular conditions involved in metastatic kidney cancer in order to better understand and improve the treatment of patients in advanced stages.

Key words:

Renal clear cell carcinoma, metastasis, metastasectomy, kidney cancer

Introducción

El carcinoma renal de células claras (CaRCC) es la neoplasia renal más frecuente, con incidencia anual en Estados Unidos de 30,000 casos, representando 3% de todas las neoplasias en el adulto.¹ En México se diagnosticaron 1 577 casos en el año 2001, con una incidencia de 1.6/100,000 habitantes, lo que represento 1.5% de todas las neoplasias de ese año.² El CaRCC se asocia con una elevada mortalidad (11,000 muertes al año en EUA y 1289 casos en México), debido a que 32% de los casos se diagnostican en estadios avanzados y no responden a esquemas convencionales de tratamiento. Se ha observado un incremento en su incidencia

desde 1975, quizás como resultado de la disponibilidad de la tomografía axial computada que ha permitido identificar en forma incidental masas pequeñas.³ Cuando analizamos el comportamiento de otras neoplasias como la testicular en estadios avanzados, los estudios de diseminación linfática, han permitido estadificar y definir la extensión de la linfadenectomía con excelentes respuestas; desafortunadamente en el CaRCC no conocemos un patrón predecible de su diseminación a otros órganos, lo que impide establecer con certeza su estadio y plan de seguimiento, así como el tratamiento de la enfermedad sistémica.

En el presente estudios se evaluaron los diferentes sitios de metástasis poco comunes de CaRCC que se han diagnos-

*Correspondencia y solicitud de sobretiros: Carlos Arroyo, Instituto Nacional de Ciencias Médicas y Nutrición Salvador Zubirán. Departamento de Urología, Vasco de Quiroga 15, Col Sección XVI, Tlalpan, México DF. Tel.: 54870900 ext 2145, Fax: 54854380 www.urologialap.com.mx Correo electrónico: jck1@yahoo.com

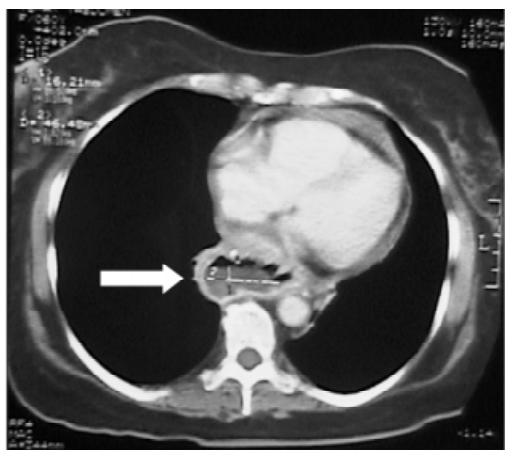

Figura 1. Tomografía axial contrastada con corte a nivel de mediastino, en la que se visualiza lesión hipodensa que ocupa y disminuye la luz del esófago, con afectación de la capa muscular del mismo, que corresponde al caso de metástasis de CaRCC a esófago.

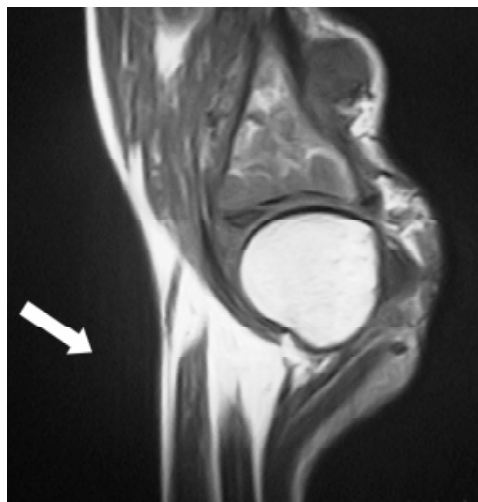


Figura 2. Resonancia magnética ponderando la secuencia de densidad de proto-nes con un corte sagital de rodilla, en la que se observa lesión hipointensa con afectación de tejidos blandos pretibiales y a tibia.

ticado y tratado en los últimos 15 años en el Instituto Nacional de Ciencias Médicas y Nutrición “Salvador Zubirán” para tratar de identificar algún patrón o explicación de la forma de metastatizar de esta neoplasia.

Material y métodos

Se realizó una revisión retrospectiva de expedientes clínicos con CaRCC en el departamento de Urología del INCMNSZ de 1987 al 2002. Se encontraron 139 casos con CaRCC, de los cuales se seleccionaron los que durante su seguimiento presentaron diseminación a tejidos diferentes de pulmón, ganglios linfáticos, hueso o hígado (por ser los sitios más comunes de metástasis), y que contaron con el expediente clínico completo.

De acuerdo con estos criterios se incluyeron un total de 11 casos (que representó 8% del total de pacientes con CaRCC tratados inicialmente como localizados al riñón en el Instituto), con distribución por sexo de 7 hombres y 4 mujeres, y edades que variaron de 42 a 77 años (promedio de 54.8 años). Todos los casos fueron diagnosticados inicialmente como cáncer renal localizado y sometidos a nefrectomía

radical. El informe histopatológico correspondió a CaRCC de patrón histológico convencional, con grados de diferenciación de Furhman de II a IV, clasificados por el sistema TNM al inicio como enfermedad órgano confinada (T2), y en los que posteriormente se detectó la presencia de metástasis únicas en órganos diferentes a pulmón, hueso o hígado por ser los sitios más frecuentes de progresión. Los sitios de diseminación inusuales fueron: un caso de esófago (Figura 1), tejidos blandos de rodilla (Figura 2), amígdala, diafragma, testículo, tiroides (Figura 3) y suprarrenal; y dos casos a cerebro y a duodeno. El tiempo entre la nefrectomía y la presentación de la metástasis varió de 9 hasta 156 meses. El estudio histopatológico confirmó el diagnóstico en todos los casos y fueron sometidos a resección de la lesión. (Cuadro I)

El paciente con implante en esófago cursó con fístula a nivel de la anastomosis gastroesofágica en el postoperatorio inmediato; se manejó con éxito de manera conservadora. No se reportaron más complicaciones. El paciente con afectación en el diafragma presentó meses después un nódulo en testículo izquierdo que ameritó orquiectomía radical. Cuatro pacientes fallecieron por progresión de la enfermedad a nivel pulmonar,

Cuadro I. Características clínicas, histológicas, evolución y seguimiento de los pacientes con metástasis infrecuentes de Ca RCC en estadio T2 al momento del diagnóstico

Localización	Edad	Sexo	Furhman	Tiempo a Mets	Evolución
Esófago	63 años	Femenino	III	60 meses	Falleció por neumonía
Rodilla	59 años	Masculino	IV	12 meses	Falleció
Tiroides	42 años	Femenino	II	9 meses	SEAT
Duodeno	75 años	Femenino	III	156 meses	Metástasis previa en páncreas
Duodeno	52 años	Masculino	II	25 meses	Perdido a los 5 meses
Cerebro	42 años	Masculino	IV	22 meses	Falleció
Cerebro	55 años	Masculino	II	96 meses	Falleció
Suprarrenal	58 años	Femenino	III	11 meses	SEAT
Diafragma	50 años	Masculino	II	18 meses	Metástasis a pulmón a los 6 meses
Testículo	50 años	Masculino	II	28 meses	Asociado a metástasis a diafragma y a pulmón
Amígdala	77 años	Masculino	IV	36 meses	Metástasis a pulmón a los 4 meses

otro por neumonía no relacionada con su patología de base y cinco se encuentran vivos hasta la fecha del estudio (uno con metástasis pulmonares, 1 con un nódulo tiroideo en estudio y dos sin datos de actividad tumoral). El resumen de los datos clínicos y evolución de estos pacientes se presenta en el cuadro I.

Discusión

La elevada frecuencia con la que se diagnostica el CaRCC en estadios avanzados tiene gran trascendencia, si consideramos que en estas circunstancias la supervivencia varía de tres meses a un año; con menos de 5% mayor a cinco años debido a su falta de respuesta a los esquemas actuales de tratamiento.⁵ Dentro de este rubro es importante considerar que los casos con metástasis solitarias solamente se diagnostican entre 1.6 y 3.6%. La resección quirúrgica de estas lesiones, favorece el posible control de la enfermedad y con ello mejoría en la supervivencia.⁶⁻⁸

La quimioterapia no está indicada en CaRCC debido a que en forma global, los diversos esquemas tienen respuesta menor a 6%.⁹ Esto se debe por una parte, a la expresión de proteínas de resistencia a multidrogas¹⁰ y por la actividad del ciclo redox glutatión con un efecto de detoxificación.¹¹

También se ha observado resistencia a la radioterapia, pues se requieren de dosis extremadamente elevadas de radiación, que no son toleradas por sus efectos secundarios, reservándose su uso solamente para fines paliativos. Esta resistencia se explica por ser un tumor caracterizado por

morfología circunscrita por pseudocápsula, un alto grado de vascularización (superado únicamente por el glioblastoma multiforme), que le confiere alta tolerancia a la hipoxia.¹²

Lo anterior ha llevado a explorar otras alternativas como la inmunoterapia.¹³ Se ha evidenciado la participación del sistema inmune en el CaRCC, basados en: los casos de remisión espontánea de metástasis,¹⁴ la presencia de linfocitos infiltrantes dentro del tumor,¹⁵ el incremento de células dendríticas presentadoras de antígeno en el tejido tumoral,¹⁶ y el uso experimental de vacunas para el tratamiento de estadios avanzados.¹⁷ La inmunoterapia con IL-2, GM-CSF e Interferón α ^{18,19} es el único esquema aceptado en la actualidad en estadios avanzados por la Federal Drug Administration,²⁰ con respuestas hasta en 24% de los casos.²¹ Actualmente la obtención de tejido tumoral para vacunas autólogas puede ser útil de acuerdo a investigaciones recientes.^{22,23}

En conjunto, la resistencia a quimio y radioterapia, junto con la participación de la respuesta inmune en el control del CaRCC permite comprender mejor la complejidad del comportamiento biológico de esta neoplasia que involucra una gran variedad de alteraciones genéticas.

La forma en que metastatiza el CaRCC sigue un patrón relativamente regular a pulmón, ganglios linfáticos y hueso, así como a sitios menos frecuentes: cerebro,²⁴ hígado y páncreas.²⁵ Pero también se puede diseminar a otros sitios, lo que ha favorecido el que se le denomine al CaRCC como el "cáncer del internista". Estas localizaciones esporádicas, incluyen: tejidos blandos,²⁶ tiroides,²⁷ laringe, ojo,²⁸ mama, nodo atrioventricular,²⁹ cicatriz umbilical, oído, lengua, tráquea, amígdala, esófago, intestino,³⁰ vesícula biliar,³¹ senos paranasales, diafragma,³² suprarrenal,³³ testículo, pene,³⁴ próstata,³⁵ paratiroides, mano³⁶ y piel.³⁷

Es conocido que 10% de los pacientes con CaRCC pueden tener trombo tumoral³⁸ y su presencia se ha asociado a tumores más grandes, de mayor grado histológico y peor pronóstico;³⁹ por otra parte, la progresión local de la enfermedad implica la invasión a tejidos contiguos, que tienen una abundante irrigación; así, le permite a la neoplasia acceso a vasos sanguíneos distintos a la circulación normal del riñón, que sugiere la vía hematogena como principal forma de diseminación, pues permite el acceso a toda la economía.

Por ejemplo, la invasión directa a tejidos adyacentes irrigados por el mesenterio o la presencia de cortos circuitos arteriovenosos, permite a las células tumorales el acceso al tracto gastrointestinal. El plexo de Baxton paravertebral, podría acceder al esqueleto axial, cabeza y cuello. La formación de circulación colateral puede facilitar la extensión a tiroides y cuello explicando estos casos de metástasis.⁴⁰ En lo que respecta a los implantes en genitales, se podría tratar de crecimiento retrógrado del tumor a nivel de la vena ovárica o espermática; y finalmente para poder llegar a la piel y extremidades, se podría acceder a través del sistema venoso de la cava sin que se establezcan en pulmón.⁴¹

Otro obstáculo dentro de los cambios requeridos para la implantación celular, son los mecanismos inhibidores del crecimiento en los tejidos. Por ejemplo: en el músculo existe flujo sanguíneo turbulento y variable que puede ocasionar daño a las células tumorales circulantes, junto con una elevada concentración de ácido láctico que puede bloquear el proceso de angiogénesis. Lo anterior debe de ser considerado en

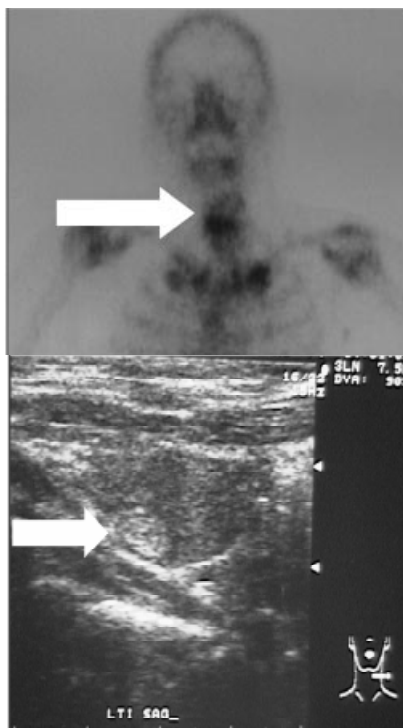


Figura 3. Nódulo de comportamiento hipercaptante en el gammagrama tiroideo (figura de arriba). En el ultrasonido tiroideo (figura de abajo) se observa una lesión hiperecólica dependiente de la porción inferior y medial del lóbulo tiroideo izquierdo.

conjunto con la serie de proteasas solubles que se secretan por los tejidos e influyen en el crecimiento de las metástasis.

Ninguno de nuestros casos se asoció a trombo tumoral; sin embargo, la vía de diseminación podría ser hematológica,⁴² ya sea por vasos de neoformación, invasión a tejidos que le permiten el acceso a vías alternas o por reflujo retrógrado venoso, debido a que los tejidos afectados son distantes y diversos, y no respetan el hemicuerpo del tumor primario ni un patrón predecible.

No se conocen hasta la fecha las condiciones que le permiten a la célula neoplásica implantarse en tejidos aparentemente no ideales, quizás algunas modificaciones genéticas le permita inducir una intensa respuesta angiogénica y favorecer así su afinidad y crecimiento.

Finalmente si se considera la influencia que puede tener la respuesta inmune en la progresión de esta neoplasia, por selección clonal, en forma incidental, de las células que funcionarían como progenitoras de las metástasis y que probablemente tendrían mayor número de mutaciones, que facilitarían a su vez su implante en tejidos tan diversos, como los que informamos aquí y en los descritos en la literatura.

En conclusión, en este artículo se informan 11 casos metastásicos con nueve localizaciones infrecuente de CaRCC, que se añaden a la amplia lista de ubicaciones atípicas de esta neoplasia. Es necesario que se realicen estudios de biología molecular con el objeto de precisar las propiedades que permiten a las células tumorales tener este comportamiento biológico. La progresión del CaRCC es muy difícil de estandarizar, y representa un excelente modelo para analizar la conjunción de mecanismos inmunes, tisulares y genéticos que participan en su diseminación.

Referencias

- Hock L, Lynch J, Balaji K. Increasing incidence of all stages of kidney cancer in the last 2 decades in the United States: an analysis of surveillance, epidemiology and end results program data. *J Urol* 2002;167:57-60.
- Registro Histopatológico de Neoplasias Malignas, México 2001, CD (c)2004. www.dgepi.salud.gob.mx
- Liu S, Semenciw R, Morrison H, Schanzer D, Mao Y. Kidney Cancer in Canada: The Rapidly Increasing Incidence of Adenocarcinoma in Adults and Seniors. *J Urol* 1998;160(2):634.
- Tigrani VS, Reese DM, Small EJ, Presti JC Jr, Carroll PR. Potential role of nephrectomy in the treatment of metastatic renal cell carcinoma: a retrospective analysis. *Urology* 2000;56(1):36-40.
- Motzer RJ, Bacik J, Mariani T, Russo P, Mazumdar M, Reuter V. Treatment outcome and survival associated with metastatic renal cell carcinoma of non-clear-cell histology. *J Clin Oncol* 2002;20(9):2376-2381.
- Kollender Y, Bickels J, Price WM, Kellar KL, Chen J, Merimski O, Meller I. Metastatic renal cell carcinoma of bone: indications and technique of surgical intervention. *J Urol* 2000;164(5):1505-1508.
- Piltz S, Meimarakis G, Wichmann MW, Hatz R, Schilberg FW, Fuerst H. Long-term results after pulmonary resection of renal cell carcinoma metastases. *Ann Thorac Surg* 2002;73(4):1082-1087.
- Zisman A, Wieder JA, Pantuck AJ, Chao DH, Dorey F, Said JW, et al. Renal cell carcinoma with tumor thrombus extension: biology, role of nephrectomy and response to immunotherapy. *J Urol* 2003;169(3):909-916.
- Milowsky MI, Nanus DM. Chemotherapeutic strategies for renal cell carcinoma. *2003;30(3):601-610.*
- Camassei FD, Arancia G, Cianfriglia M, Bosman C, Francalanci P, Rava L et al. Nephroblastoma: multidrug-resistance P-glycoprotein expression in tumor cells and intratumoral capillary endothelial cells. *Am J Clin Pathol* 2002;117(3):484-490.
- Zang Q, Chen Z, Shi Z. Mechanisms of drug resistance of primary renal cell carcinomas and their clinical significance. *Zhonghua Zhong Liu Za Zhi* 2000;22(2):145-147.
- Heuser M, Herrmann R, Zoeller G, Hemmerlein B. Dynamic assessment of angiogenesis in renal cell carcinoma spheroids by intravital microscopy. *J Urol* 2003;169:1267-1270.
- Bukowski RM. Natural history and therapy of metastatic renal cell carcinoma: The role of Interleukin-2. *Cancer* 1997;80:1198-1220.
- Kallmeyer J, Kallmeyer I. Spontaneous regression of metastases in a case of bilateral renal cell carcinoma. *J Urol* 1995;153:75.
- Ringhoffer M, Muller CR, Schenk A, Kirsche H, Schmitt M, Greiner J, et al. Simultaneous expression of T-cell activating antigens in renal cell carcinoma: implications for specific immunotherapy. *J Urol* 2004;171(6):2456-2460.
- Schwaab T, Schned AR, Heaney JA, Cole BF, Atzpodien J, Wittke F, et al. In vivo description of dendritic cells in human renal cell carcinoma. *J Urol* 1999;162(2):567-573.
- Arroyo JC, Gabilondo F, Llorente L, Meraz-Rios MA, Sanchez-Torres C. Immune response induced in vitro by CD16- and CD16+ monocyte-derived dendritic cells in patients with metastatic renal cell carcinoma treated with dendritic cell vaccines. *J Clin Immunol* 2004;24(1):86-96.
- Rini BI, Stadler WM, Spilberger RT, Ratain MJ, Vogelzang NJ, et al. Granulocyte-Macrophage-Colony stimulating factor in metastatic renal cell carcinoma. A phase II trial. *Cancer* 1998;82(7):1352-1358.
- Gez E, Rubinou R, Gaitini D, Meretyk S, Best LA, Native O, et al. Interleukin-2, Interferon α , 5-Fluorouracil and vinblastine in the treatment of metastatic renal cell carcinoma. *Cancer* 2002;95(8):1644-1649.
- Schwaab T, Heaney JA, Schned AR, Harris RD, Cole BF, Noelle RJ, et al. A randomized phase II trial comparing two different sequence combinations of autologous vaccine and human recombinant interferon γ and human recombinant interferon α 2B therapy in patients with metastatic renal cell carcinoma: clinical outcome and analysis of immunological parameters. *J Urol* 2000;163(4):1322-1327.
- Verra N, Jansen R, Groenewegen G, Mallo H, Kersten MJ, Bex A, et al. Immunotherapy with concurrent subcutaneous GM-CSF, low dose IL-2 and IFN- α in patients with progressive metastatic renal cell carcinoma. *Br J Cancer* 2003;88(9):1346-1351.
- Krishnamurti V, Novick AC, Bukowski R. Nephron sparing surgery in patients with metastatic renal cell carcinoma. *J Urol* 1996;156(1):36-39.
- Wood CG. The role of cytoreductive nephrectomy in the management of metastatic renal cell carcinoma. *Urol Clin N Am* 2003;30(3):581-588.
- Sheehan J, Perry IJ, Reilly M, Salim A, Collins M, Twomey EM, et al. Radiosurgery in patients with renal cell carcinoma metastasis to the brain: long-term outcomes and prognostic factors influencing survival and local tumor control. *J Neurosurg* 2003;98(2):342-349.
- Uemura T, Kurita A, Nishimura R, Ishizaki M, Takashima S. Solitary pancreatic metastasis from renal cell carcinoma concomitant with early gastric cancer 17 years after nephrectomy: report of a case. *Surg Today* 2003;33(5):395-398.
- Schatteman P, Willemsen P, Vanderveken M, Lockefeer F, Vandebroek A. Skeletal muscle metastasis from a conventional renal cell carcinoma, two years after nephrectomy: a case report. *Acta Chir Belg* 2002;102(5):351-352.
- Moudouni S, En-Nia I, Rioux-Leclerc N, Patard JJ, Guille F, Lobel B. Renal metastasis of thyroid carcinoma. *Prog Urol* 2001;11(4):670-672.
- Hammad AM, Paris GR, van Heuven WA, Thompson IM, Fitzsimmons TD. Spontaneous regression of choroidal metastasis from renal cell carcinoma. *Am J Ophthalmol* 2003;135(6):911-913.
- Cheng A. Cardiac metastasis from a renal cell carcinoma. *Int J Clin Pract* 2003;57(5):437-438.
- Nozawa H, Tsuchiya M, Kobayashi T, Morita H, et al. Small intestinal metastasis from renal cell carcinoma exhibiting rare findings. *Int J Clin Pract* 2003;57(4):329-331.
- Limani K, Matos C, Hut F, Galin M, Closset J. Metastatic carcinoma of the gallbladder after a renal cell carcinoma. *Acta Chir Belg* 2003;103(2):233-234.
- Pilecki S. Metastasis of renal carcinoma to the diaphragm. *Wiad Lek* 2002;55(1-2):120-124.
- Paul R, Mordhorst J, Leyh H, Hartung R. Incidence and outcome of patients with adrenal metastases of renal cell cancer. *Urology* 2001;57:878-882.
- Herrera-Puerto J, Herrera-Flores J, Lopez-Elzaurdia C, Cermeno-Giles F, Pierna-Manzano J, Isusquiza-Garro I, et al. Penile metastasis of renal cell carcinoma. *Actas Urol Esp* 2002;26(8):589-591.
- Moudouni SM, En-Nia I, Rioux-Leclerc N, Manunta A, Guille F, Lobel B. Prostatic metastases of renal cell carcinoma. *J Urol* 2001;165(1):190-191.
- Fusetti C, Kurzen D, Bonaccio M, Buchler U, Nagy L. Hand metastasis in renal cell carcinoma. *Urology* 2003;62:141.
- Damron T, Heiner J. Management of metastatic disease to soft tissue. *Orthop Clin N Am* 2000;31(4): 661-673.
- Gettman M, Boelter C, Chevile J, y cols. Charlson co-morbidity index as a predictor of outcome after surgery for renal cell carcinoma with renal vein, caval vein or right atrium extension. *J Urol* 2003;169:1282-1286.
- Zisman A, Pantuck AJ, Wieder J, Chao DH, Dorey F, Said JW, deKrmion JB, Figlin RA, Beldegrun AS. Risk group assessment and clinical outcome algorithm to predict the natural history of patients with surgically resected renal cell carcinoma. *J Clin Oncol* 2002;20(23):4559-4566.
- Ambrosiani L. Thyroid metastases from renal clear cell carcinoma: a cyto-histological study of two cases. *Adv Clin Path* 2001;5(1-2):11-16.
- Weigensberg I. The man faces of metastatic renal carcinoma. *Radiology* 1971;98:353-358.
- Gill IS, Schweizer D, Hobart MG, Sung GT, Klein EA, Novick AC. Retroperitoneal laparoscopic radical nephrectomy: the Cleveland clinic experience. *J Urol* 2000;163(6):1665-1670.