

# Obstrucción ureteral parcial crónica por vena ovárica. Descripción de un caso y revisión de la literatura

Efraín Maldonado-Alcaraz,<sup>a\*</sup> y José Manuel Otero-García<sup>a</sup>

<sup>a</sup>Servicio de Urología, Hospital de Especialidades CMN Siglo XXI, IMSS, México, D.F. México.

Recibido en su versión modificada: 4 de noviembre de 2004

Aceptado: 12 de noviembre de 2004

## RESUMEN

*Se presenta el caso de una paciente con dolor lumbar crónico secundario a obstrucción ureteral parcial por la vena ovárica en la que se corrobora la efectividad del tratamiento quirúrgico.*

### Palabras clave:

*Vena ovárica, obstrucción ureteral*

## SUMMARY

*We present a female patient with chronic loin pain caused by partial obstruction of the ureter secondary to ovarian vein crossing. We highlight the benefit derived from surgical treatment.*

### Key words:

*Ovarian vein, urethral obstruction*

## Introducción

**E**l anteriormente llamado síndrome de la vena ovárica, corresponde a una dilatación del uréter superior secundaria a la obstrucción por la dilatación de la vena ovárica. Fue inicialmente descrito por Clark en 1964 y se describen dos tipos de este síndrome: agudo, causado por tromboflebitis de la vena ovárica y que se presenta siempre en el período puerperal; y el crónico, que se presenta meses o años después del parto.<sup>1,2</sup>

En la forma crónica la sintomatología consiste básicamente en dolor opresivo o cólico en el flanco ipsilateral de tipo intermitente y que generalmente es de intensidad moderada pero que aumenta con la ingesta excesiva de líquidos, de manera semejante al cuadro clínico de estenosis de la unión ureteropielica.<sup>3,4</sup>

En no pocas ocasiones la única manifestación puede ser el desarrollo de infecciones urinarias recurrentes.<sup>3,4</sup>

En los estudios de imagen lo característico es encontrar obstrucción parcial del uréter a nivel de L4-L5, que se manifiesta en la pielografía por falta de progresión del medio de contraste y ectasia pieloureteral por encima de la lesión.<sup>5,6</sup>

Rara vez es bilateral e histopatológicamente los vasos son normales, pero puede haber discreta fibrosis secundaria al proceso inflamatorio alrededor del uréter.<sup>1,2</sup>

El pronóstico es siempre favorable y la cura es siempre completa después del procedimiento quirúrgico que tiene como principio la sección de la vena ovárica en el cruce ureteral.<sup>1,2</sup>

## Descripción del caso

Mujer de 34 años, con cesárea cinco años atrás por sufrimiento fetal agudo y uso de anticonceptivos orales en forma regular desde esa fecha.

\* Correspondencia y solicitud de sobretiros: Dr. Efraín Maldonado-Alcaraz, Uxmal 173-6. Col. Narvarte. Delegación B. Juárez C.P. 03020, México D.F., México. Correo electrónico: uro\_logica@hotmail.com

Cuadro clínico de 11 meses de evolución caracterizado por dolor intermitente en flanco derecho de leve a moderada intensidad, irradiado a región lumbar ipsilateral que aumenta a la ingesta de líquidos, acompañado ocasionalmente de náusea y emesis. No hay dolor a la puñoperCUSión lumbar y el resto del examen físico es normal. La creatinina sérica dentro de márgenes normales y eritrocituria en el examen de orina (5-6 eritrocitos/campo). El USG renal con ectasia pielocalicial derecha leve y en la urografía excretora falta de progresión de la columna del medio de contraste del uréter derecho a partir de L4, (Figura 1).

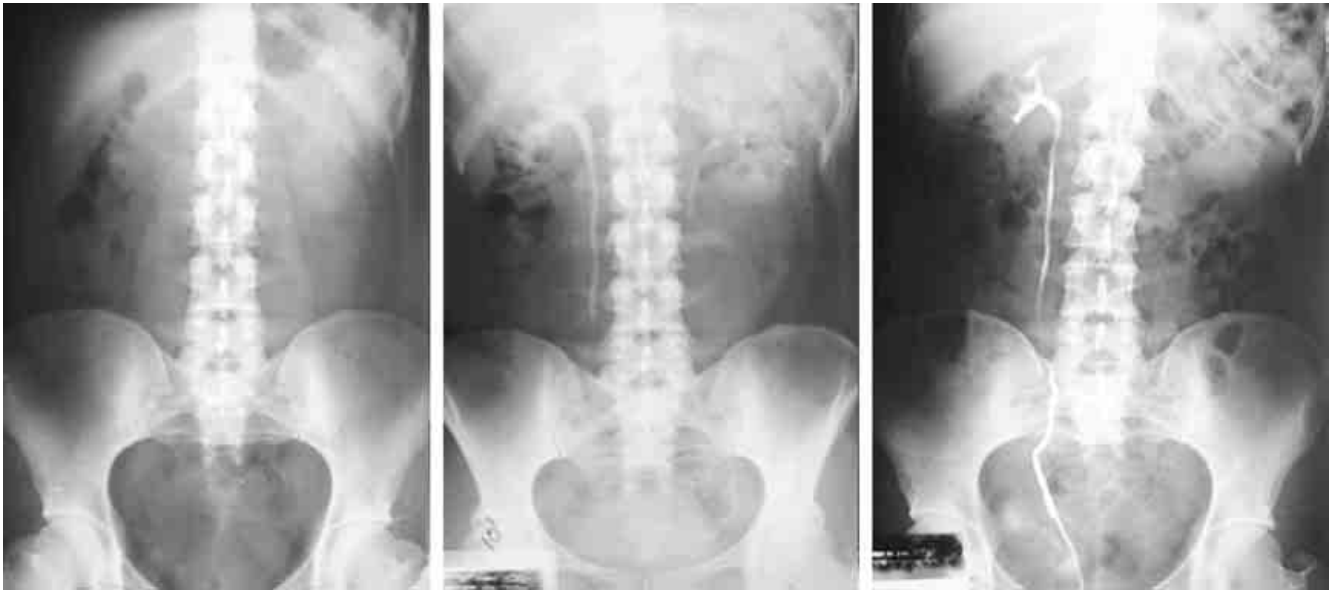
Se realiza pielografía ascendente derecha en la que el paso del medio de contraste es filiforme en un segmento de 3 cm. a nivel de L4-L5. La TC de abdomen muestra adelgazamiento del uréter en el cruce de la vena ovárica derecha, (Figura 2).

Por lo anterior se somete a la paciente a exploración quirúrgica donde se encontró compresión extrínseca del uréter derecho en su cruce con la vena ovárica, fibrosis leve en este sitio, con vena ovárica ingurgitada y tortuosa. La corrección definitiva consistió en la resección de la vena ovárica derecha en su cruce sobre el uréter y liberación de la fibrosis adyacente. La paciente con buena recuperación y sin dolor a dos años de seguimiento.

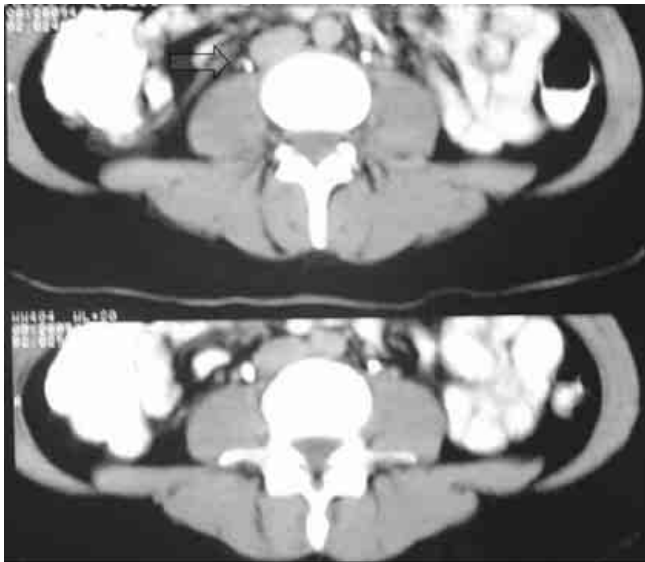
## Discusión

La obstrucción ureteral crónica por vena ovárica es una entidad nosológica muy poco frecuente pero que debe tomarse en cuenta en el diagnóstico diferencial del dolor de tipo renoureteral.

La mayoría de estas pacientes son vistas por lumbalgia de etiología no determinada o por sospecha de litiasis ureteral, ésta última debido al cuadro clínico con el que se manifiestan.



**Figura 1.** De izquierda a derecha: Placa simple de abdomen, urografía excretora y pielografía ascendente en las que no se observan cálculos y hay un defecto de llenado a nivel de L4-L5.



**Figura 2.** TC de abdomen donde se señala el cruce sobre el uréter de la vena ovárica derecha.

Es característica la ausencia de dilatación pieloureteral importante y el diagnóstico por estudios de gabinete conjuga la utilización de la urografía excretora acompañada de una pielografía ascendente, demostrando por TC o venografía el cruce de la vena gonadal. El tratamiento quirúrgico con resección-ligadura de la vena ovárica tiene un excelente pronóstico.

## Referencias

1. **Poise S, Bobo E.** Bilateral ureteral obstruction secondary to enlarged ovarian veins. *J Urol* 1969;102(2):305-307.
2. **Brown C, Stettler R, Twickler D, Cunningham F.** Puerperal septic pelvic thrombophlebitis: Incidence and response to heparin therapy. *Am J Obstet Gynecol* 1999;181:143-148.
3. **Dure-Smith P.** Ovarian syndrome: Is it a myth? *Urology* 1979;13:355-364.
4. **Meiraz D, Abraham S.** Ovarian vein syndrome: A case report. *J Urol* 1981;125(4):737-738.
5. **Angel J, Knuppel R:** Computed tomography in diagnosis of puerperal ovarian vein thrombosis. *Obstet Gynecol* 1984;63:61-64.
6. **Clark JC.** The right ovarian syndrome. En: *Clinical Urography; An atlas and textbook of roentgenologic diagnosis* (2a. edición). Philadelphia: WB Saunders; 1964. p 1227.