

Fibroma desmoide de la mandíbula de un niño y reconstrucción en un tiempo

Francisco Javier Carrera-Gómez,* Eduardo Gutiérrez-Salgado,* Héctor César Durán-Vega,* Abiel Roberto Reyes-Rodríguez,* Edmundo Guadarrama-Pérez*

Recepción 27 de febrero del 2002; aceptación 01 de marzo del 2002

Resumen

Se reporta el caso de un niño de 12 años de edad que presentó un fibroma desmoide a nivel de la región pterigoidea izquierda con extensión a la cortical y el endostio de la rama mandibular del mismo lado. Se realizó la resección de la lesión incluyendo la mandíbula que se reconstruyó inmediatamente con un colgajo libre de peroné, posteriormente se recuperaron la forma y la función. Actualmente, a 3 años de la cirugía no hay datos de complicaciones. Se reporta la evolución de este caso y se realiza una revisión de las características generales del colgajo. Se concluye que el colgajo libre de peroné es seguro y con excelentes resultados estéticos y funcionales para la reconstrucción de mandíbula.

Palabras clave: Colgajo de peroné, reconstrucción mandibular, fibroma desmoide

Introducción

La reconstrucción de la mandíbula es una cirugía reconstructiva que tiene un alto grado de dificultad. La mayoría es secundaria a resección de tumores, lo cual condiciona una resección amplia de tejidos alrededor de la lesión y aumenta aún más la dificultad. La reconstrucción de la mandíbula con un colgajo libre de peroné, es una técnica muy útil, y actualmente es considerada como la primera opción en la reconstrucción de mandíbula. Se presenta un caso de reconstrucción con esta técnica y una revisión breve de la misma.

Presentación del caso

Se trata de un niño de 12 años de edad, sin antecedentes familiares ni personales de importancia, excepto una larga historia de cuadros repetidos de faringitis, faringoamigdalitis u otitis media desde los 2 años de

Summary

A 12-year-old patient case is reported, presented with a desmoid fibroma of the left pterygoid region, extended to the cortical and endosteal regions of the mandible, reconstructed immediately with a free peroneal flap, recovering with this both form and function. To date, 3 years from surgery, he has no complications. Evolution of this case and a brief review of the literature is reported. It is concluded that free peroneal graft for mandible reconstruction is safe and has excellent results, both aesthetic and functional.

Key words: Free vascularized fibula flap, desmoid fibroma, mandibular reconstruction

edad, con 7-10 cuadros por año, por lo cual fue valorado inicialmente por múltiples médicos generales, alergólogos y otorrinolaringólogos, quienes por lo regular indicaban tratamientos conservadores o sintomáticos. Se realizaron cultivos faríngeos en múltiples ocasiones, se encontró estreptococo B hemolítico del grupo A, por lo que fue manejado con distintos antibióticos no betalactámicos porque presentaba alergia a éstos. A los 11 años de edad inició con incapacidad para la apertura bucal, sin antecedentes de traumatismos. Esta incapacidad evolucionó de manera gradual por 6 meses hasta evitar que pudiera abrir la boca para comer, por esta razón acudió a valoración médica. Se realizó una placa panorámica de mandíbula donde no se encontraron alteraciones. Se decidió una tomografía de la región, y se encontró un proceso tumoral, dependiente de tejido blando, en la región pterigoidea izquierda con extensión a la cortical y el endostio de la rama mandibular del mismo lado. También se observaron múltiples adenopatías en ambas cadenas ganglionares con predominio izquierdo.

* Departamento de Cirugía Plástica y Reconstructiva del Hospital Central Sur de Alta Especialidad de Petróleos Mexicanos, D.F. México. Correspondencia y solicitud de sobretiros: Lateral Periférico Sur # 3301, Edificio Andrómeda Departamento # 301, Col. Fuentes del Pedregal, Tlalpan, Distrito Federal, México. Teléfono: 55 68 67 50

Se realizó una biopsia del músculo pterigoides, se encontró un tumor dependiente del mismo con infiltración a mandíbula, el diagnóstico definitivo fue de fibroma desmoplásico.

Tres meses después se realizó la resección completa de la lesión, que se consideró suficiente para curación, con reconstrucción de la mandíbula con un colgajo libre del peroné derecho anastomosado a la arteria temporal superficial. El paciente evolucionó de manera satisfactoria, sin evidencia de complicaciones y en el seguimiento a tres años de evolución se demuestra una apertura bucal normal y sin problemas para la masticación, con un excelente resultado estético.

Discusión

El primer reporte de fibroma desmoplásico lo realizó Jaife en 1958 al describir 5 casos. Se considera como una neoformación extremadamente rara, que causa menos del 0.1% de todos los tumores óseos, la mayoría se reportan como casos aislados. Tiene predominancia en los hombres, y 3/4 partes de los pacientes son menores de 30 años. El tumor es de color gris o blanquecino, y es sólido al palparlo. Está formado por fibroblastos maduros separados por abundante colágena e histológicamente es similar a la fibromatosis de tejido blando. Ocurre frecuentemente en huesos largos y en la mandíbula. El cuadro clínico consiste en dolor o hipersensibilidad de la zona afectada, pero en ocasiones se presenta como fracturas patológicas. En las placas de rayos X simples tiene una apariencia en panal de abejas, con lesiones líticas. Es considerado como agresivo ya que localmente es destructivo y recurre si no se reseca completamente, pero no ocurren metástasis. Actualmente el tratamiento más recomendable es la resección de la lesión con márgenes amplios, lo que puede generar una deformidad importante sobre todo si la tumoración se localiza en la cara, como fue el caso presentado, donde se requiere una reconstrucción estética y funcional.^{1,2}

La reconstrucción de la cara y el cuello se considera un reto. En general la mayoría de las lesiones a reconstruir son consecuencia de resecciones por neoplasias de cabeza cuello en las que a diferencia de otras áreas corporales, el incremento en los márgenes quirúrgicos se trasladan en una menor función, aumento de la desfiguración y menor calidad de vida.³ La reconstrucción, por lo tanto, debe lograr apariencia cosmética aceptable, masticación y fonación.⁴ Actualmente el carcinoma intraoral de células escamosas es la tumoración que más frecuentemente requerirá una reconstrucción de mandíbula debido a la resección,⁵ y la edad promedio de los pacientes que requieren este tipo de reconstrucción es de 50 años.⁶

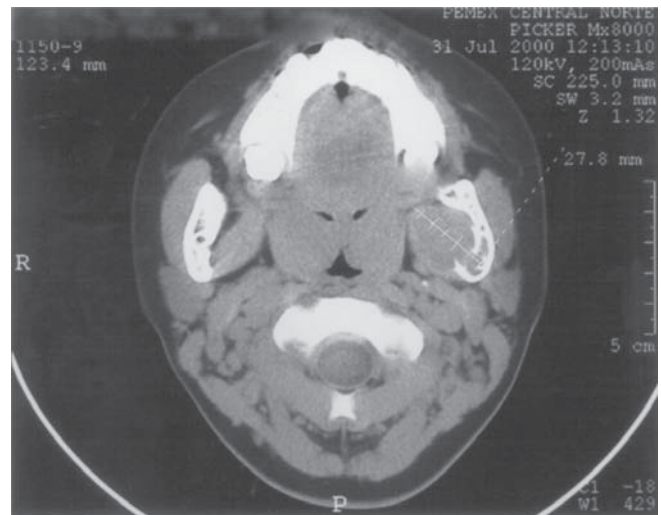


Figura 1. Tomografía del macizo facial, donde se observa el tamaño de la lesión en la región pterigoidea izquierda.

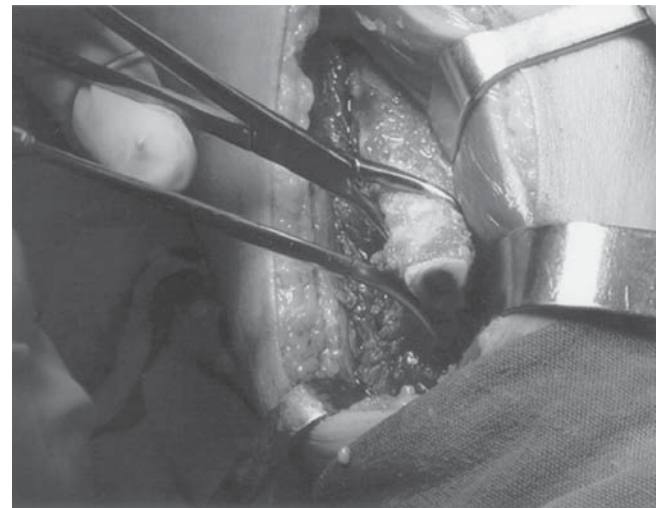


Figura 2. Se realiza la extracción del segmento de peroné a utilizarse, cuidando los vasos peroneales para no dañarlos y para obtener la mayor longitud posible de éstos.

El colgajo libre de peroné, es considerado actualmente como la primera opción para la reconstrucción mandibular,⁷ utilizado en 97% de las reconstrucciones primarias y en el 90% del total de las reconstrucciones de mandíbula.⁶ El colgajo libre peroneal se usa también para reemplazo humeral, de radio o cúbito, cuello femoral, fémur y tibia.⁸

La primera reconstrucción de mandíbula con colgajo libre de peroné fue realizada por Ueba y Fujikawas en 1973⁹ aunque la mayoría de las publicaciones mencionan a Taylor

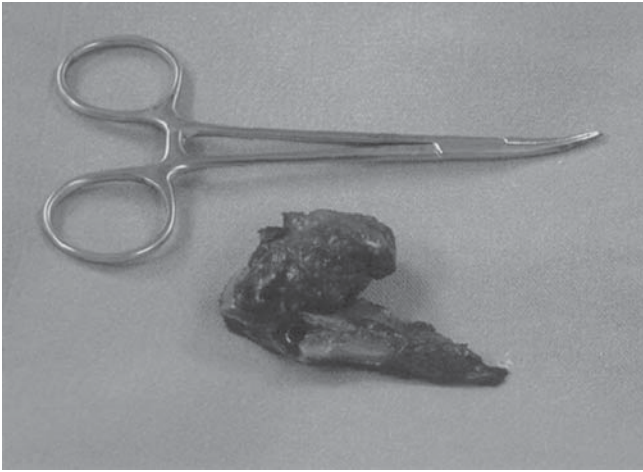


Figura 3. Pieza quirúrgica de la mandíbula izquierda con el fibroma desmoplástico.

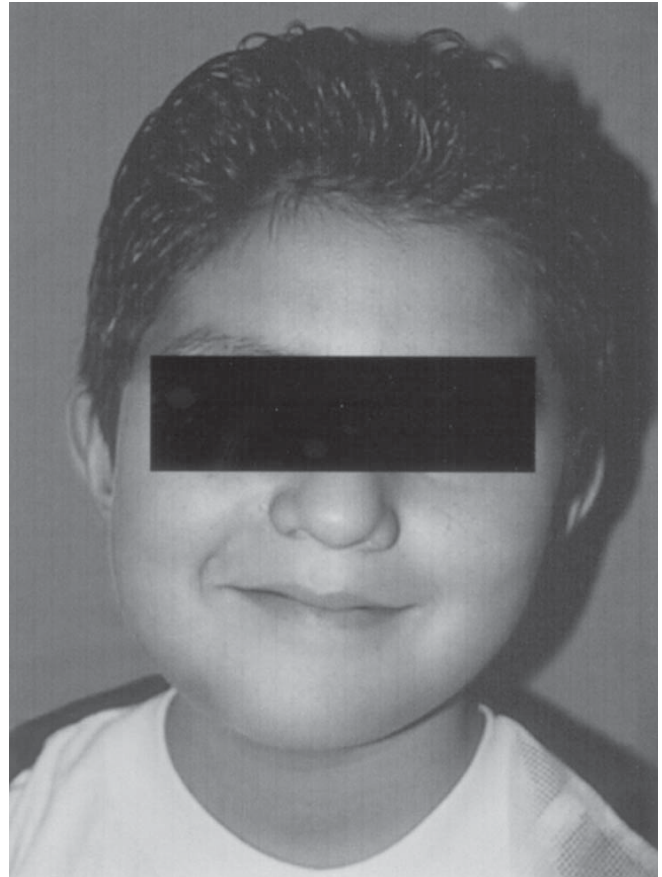


Figura 5. Resultado postoperatorio.

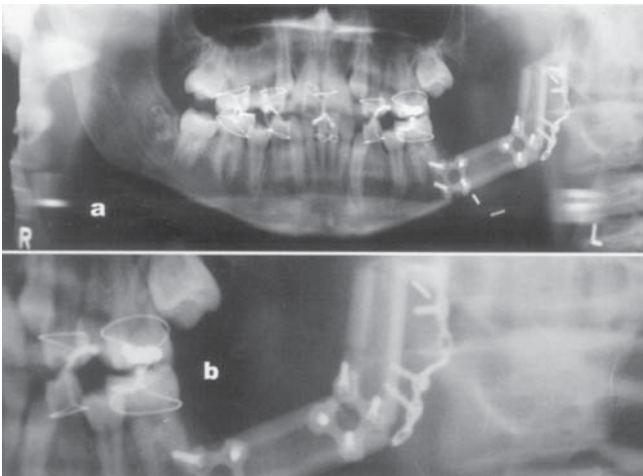


Figura 4. a) Placa panorámica tomada después de la reconstrucción, b) placa lateral donde se observa la reconstrucción con el colgajo de peroné.

en 1974 como el primero.^{9,10} Sin embargo, es claro que el método fue popularizado por el Dr. Hidalgo (1989),^{7,9} Chen y Yan en 1983 realizaron una modificación del mismo, utilizando una isla de piel y basados en las ramas perforantes cutáneas de la arteria peroneal (septocutáneos, musculocutáneos o septomusculocutáneos).¹⁰

Aunque pueden utilizarse otros colgajos compuestos para la reconstrucción, como la escápula, cresta iliaca y radio,^{5,8} el colgajo de libre peroné es el más versátil.

Algunas de las ventajas son:

- Una cantidad adecuada de hueso largo y recto, de forma bicortical en triángulo.^{6,11} Se pueden obtener hasta 25-27 centímetros de longitud además de buen volumen
- La forma en triángulo le confiere al hueso resistencia angular y rotacional.¹¹
- Favorece el reemplazo de tejidos blandos,⁷ ya que se puede incluir piel, músculo y tejido celular subcutáneo adyacentes al hueso para la reconstrucción de la mucosa oral o defectos en piel.^{5,8}
- El soporte de sangre segmentario y su periostio rico en vasculatura permite al cirujano realizar múltiples osteotomías para una reconstrucción mandibular precisa.^{5,8}
- Los vasos peroneales son de un tamaño adecuado para anastomosis microvasculares.⁵
- El pedículo se puede alargar 12-15 cm usando la porción distal del peroné, preservando el periostio adherido a los vasos peroneales.⁵
- Permite realizar la toma de colgajo mientras otro equipo trabaja en la mandíbula, por la distancia entre ellas.^{5,8}

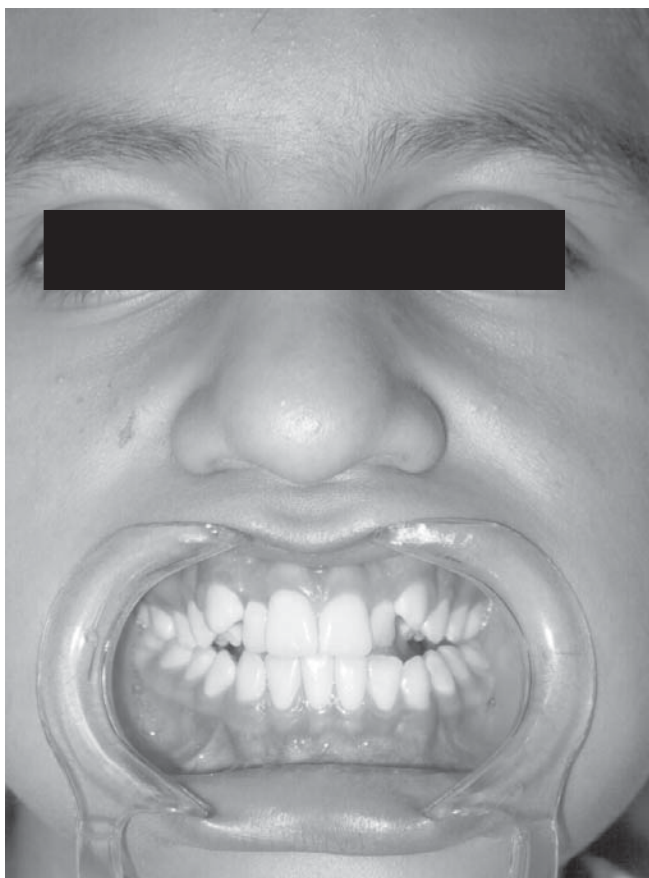

Figura 6. Foto postoperatoria de la oclusión dental adecuada.

- Se pueden colocar implantes dentales osteointegrados de manera primaria o secundaria para permitir la rehabilitación oral.⁵
- Aunque requiere cubrir los defectos al usar islas de piel con injertos de la extremidad no se afecta la función de la extremidad inferior, y comparada con otras series la morbilidad es aceptable.⁵

Su principal desventaja es un pedículo corto que en ocasiones puede dificultar las anastomosis vasculares.¹¹

Un punto a considerar de los colgajos compuestos de hueso, es la cantidad extensa de hueso que puede ser transferida con su propia irrigación.⁵ El peroné tiene 2 componentes de flujo arterial, el primero endostial a través de un vaso en su porción media y una irrigación por medio de una arteria arcuata de ramas musculoperiosticas intermitentes de la arteria peroneal que corre en su borde medial.¹¹ En cuanto a sus venas, las variaciones son más la regla que la excepción; en general corresponden 2 venas para una arteria, sin embargo pueden unirse a un tronco venoso común (79%) o continuar de forma independiente (21%).¹¹

Se puede utilizar una isla de piel, principalmente para cubrir defectos importantes. Para esto se tiene que incluir un segmento muscular para poder conservar las

perforantes. Por lo general, se utilizan islas de piel del tercio proximal y medio, que varían entre 5 x 12 hasta 9 x 22 cm aproximadamente. Sin embargo, se considera que hasta en la mitad de los casos las perforantes musculocutáneas podrían no tener relación directa con los vasos peroneales.¹⁰

El cirujano tiene la posibilidad de realizar osteotomías para asemejar la figura de la mandíbula; Cordeiro reportó, en una serie, que el número de osteotomías promedio realizadas en este colgajo fue de 1.4 en total.⁶ Estas osteotomías se fijan con placas de 2.0-2.4 mm con 3 tornillos bicorticales,³ esta fijación es suficiente para la mayoría de los casos; sin embargo, en ocasiones, si existen defectos anteriores a la parasínfisis o defectos bilaterales ángulo-ángulo, se requerirá una reconstrucción más agresiva y fuerte para prevenir el colapso del arco mandibular.³ Cuando existen defectos masivos o defectos en bloque están indicados los colgajos dobles libres o la combinación de un colgajo peroneo osteoseptocutáneo con uno fasciocutáneo.⁷ En defectos posteriores o laterales pequeños, se puede reconstruir con tejido blando solamente.³ En ocasiones el problema es la diferencia en el tamaño entre la mandíbula intacta y la reconstruida;¹² para esos casos Muñoz reportó una técnica de doble colgajo peroneo parcial libre, colocados uno sobre el otro, para así disminuir la distancia vertical al plano oclusal principalmente en la región parasinfisiaria.¹²

Otra de las ventajas de este colgajo es que tiene una tendencia parcial de adaptación al sitio donde se colocó; Disa e Hidalgo mencionan que después de cierto tiempo de que el colgajo está en el sitio destino, ocurre una hipertrofia en el hueso. Ésta se debe a depósito subperióstico de nuevo hueso, con esto se incrementa el grosor cortical. Los colgajos de hueso, tienen mayor flujo sanguíneo y sobrevida de osteocitos cuando se comparan con colgajos no vascularizados, por lo que hay una menor reabsorción ósea y mayor formación de hueso. Esta hipertrofia es mayor en los jóvenes, independientemente de la causa del defecto óseo o el sitio de reconstrucción.

Por último, los colgajos peroneales son considerados como seguros. A nivel mundial se ha reportado una alta tasa de sobrevida del colgajo; Cordeiro y Disa en 10 años de reconstrucciones mandibulares con colgajos libres óseos, reportaron una sobrevida del 100% para el colgajo peroneal, que requirió reexploración de salvación sólo en el 6.6% de los casos.

Estos mismos autores reportaron un tiempo de hospitalización promedio de 20 días, con un tiempo quirúrgico promedio de 14.5 horas combinando resección con reconstrucción.⁶

Concluimos que los colgajos con peroné son un método de reconstrucción mandibular seguro y fiable a largo plazo, que además ofrece excelentes resultados estéticos y funcionales.

Referencias

1. **Howard D.** Dorfman; Bogdan Czerniak. Bone tumors. la edición. Editorial Mosby. 1988;514-529.
2. **Juan R.** Ackerman's Surgical Pathology. 8a edición, Volumen 2. Editorial Mosby. 1996;1968-1969.
3. **Gurtner OC, Evans GR.** Advances in head and neck reconstruction. *Plast Reconstr Surg* 2000;106:672-683.
4. **Kazaoka Y, Shinohara A, Yokou K, Hasegawa T.** Functional reconstruction after a total maxillectomy using a fibula osteocutaneous flap with osseointegrated implants. *Plast Reconstr Surg* 199;103:1244-1246.
5. **Santamaría E, Wei FC, Chen HC.** Fibula osteosptocutaneous flap for reconstruction of osteoradionecrosis of the mandible. *Plast Reconstr Surg* 1998;101:921-929.
6. **Cordeiro PO, Disa JJ, Hidalgo DA; Ying QH.** Reconstrucción of the mandible with osseous free flaps: A 10 year experience with 150 consecutive patients. *Plast Reconstr Surg* 1999;104:1314-1320.
7. **Wei FC.** A review of 716 consecutive free flaps for oncologic surgical defects: Refinement in donor-site selection and technique. *Plast Reconstr Surg* 1998;102:733-734.
8. **Disa JJ, Hidalgo DA, Cordeiro PO, Winters RM, Thaler H.** Evaluation of bone heigth in osseous free flap mandible reconstruction: An indirect measure of bone mass. *Plast Reconstr Surg* 1999;103:1371-1377.
9. **Cokunfirat OK.** Free vascularized fibula transfer: Who was first?. *Plast Reconstr Surg* 1999;104:1202-1203.
10. **Winters, HA, de Jong GJ.** Reliability of the proximal skin paddle of the oseocutaneous free fibula flap: A prospective clinical study. *Plast Reconstr Surg* 1999;103:846-849.
11. **Hallock G.** The anatomy of the extended peroneal venous system. *Plast Reconstr Surg* 1999;104:976-983.
12. **Muñoz GM, Naval OL, Rodríguez CF, et al.** The partial double-barrel free vascularized fibular graft: A solution for long mandibular defects. *Plast Reconstr Surg* 2000;105: 1902-1903.

