

# Hemorragia subaracnoidea con angiografía negativa

Jaime E. Guevara-Dondé,\* Francisco Rogel-Ortiz\*

Recepción versión modificada: 25/05/98 aceptación: 03/06/98

## Resumen

*La hemorragia subaracnoidea explica alrededor de 10% de los casos de enfermedad vascular cerebral y su incidencia oscila entre 11 a 28 casos por 100 mil habitantes/año. Más de 80% de los casos se debe a ruptura de aneurisma cerebral; sin embargo, de 5 a 16% de los casos de hemorragia subaracnoidea (HSA) no tienen causa demostrable (HSA con angiografía negativa). Este grupo de pacientes ofrecen al médico un dilema de diagnóstico, tratamiento y pronóstico y no hay consenso entre los investigadores, sobre todo con respecto a la necesidad de repetir el estudio angiográfico, cuando un primer estudio ha sido negativo.*

*Presentamos los resultados de nuestro trabajo, que incluye 14 pacientes con HSA y angiografía negativa, a quienes se repitió en dos o más ocasiones el estudio angiográfico siendo nuevamente negativo. El 86% de los pacientes se recuperó por completo y regresó a sus actividades habituales. A cinco años de seguimiento no ha ocurrido un nuevo episodio hemorrágico en ninguno de los pacientes. Se comparan los resultados con los de otras series publicadas.*

**Palabras clave:** Hemorragia subaracnoidea, hemorragia cerebral, angiografía cerebral

## Introducción

La hemorragia subaracnoidea (HSA) explica alrededor de 10% de todos los casos de enfermedad cerebrovascular.<sup>1,2</sup> La incidencia anual oscila entre 11 a 28 casos por 100 mil habitantes por año.

## Summary

*Subarachnoid hemorrhage constitutes approximately 10% of cases of cerebrovascular disease and its incidence ranges between 11 and 28 cases/100,000/year. More than 80% of cases are secondary to rupture of cerebral aneurysm; however, in 5 to 16% of patients with subarachnoid hemorrhage it is not possible to find a cause (subarachnoid hemorrhage with negative angiography). This group of patients represents a dilemma for the correct diagnosis, treatment and prognosis; there is no consensus on the criteria to repeat the angiography after the first negative study. The results of our study includes 14 patients with subarachnoid hemorrhage and negative angiography. The angiographic study was repeated two or more times. Our observations suggest that the overall prognosis for these patients is very good (86%). The risk of another hemorrhage after discharge from the hospital is small. Our results are compared with those in other published series.*

**Key words:** Subarachnoid hemorrhage, cerebral hemorrhage, cerebral angiography

Más de 80% de los casos de HSA, se debe a ruptura de aneurisma cerebral (RAC).<sup>3</sup> Esta patología es muy grave y aproximadamente 30% de los pacientes con HSA mueren durante el primer episodio de sangrado; 50% de los pacientes que fallece lo hace durante la primera semana.<sup>4</sup>

\*Servicios de Neurología y Neurocirugía del Centro Médico Nacional "Adolfo Ruiz Cortines" IMSS, Veracruz, Ver. México.

Correspondencia y solicitud de sobretiros: Dr. Jaime E. Guevara Dondé. Bernal Díaz del Castillo 483, Esq. Martí, Centro Médico Martí, Fracc. Reforma, Veracruz, Ver.

En un estudio cooperativo de aneurismas intracraneales y HSA<sup>4</sup> se menciona que en el caso de los pacientes con RAC, confirmados angiográficamente y manejados en forma conservadora (sin cirugía), 40% de las muertes sucede en los primeros seis meses posteriores a la hemorragia. Durante la primera década de seguimiento, el porcentaje de nueva hemorragia fue de 2.2% por año y en la segunda década, de 0.86% por año. Estos nuevos episodios fueron fatales en el 78% de los casos. Estas cifras muestran de manera clara que la sobrevida a largo plazo para pacientes que han presentado HSA secundaria a RAC es significativamente menor que aquella para la población general. La alta mortalidad ha motivado agotar todos los recursos diagnósticos para descartar la presencia de aneurisma cerebral en pacientes que presentan HSA.

Algunos investigadores han llegado a realizar hasta cuatro estudios angiográficos a pacientes

con HSA y un primer estudio angiográfico negativo.<sup>5,6,8</sup>

Las angiografías falsas-negativas aun con las técnicas radiológicas modernas se presentan entre un 5 y un 16% de los casos.<sup>3,5-9</sup> Se mencionan diversas causas para explicar las angiografías falsas-negativas: presencia de hematoma intracerebral, edema cerebral focal, trombosis intraluminal del aneurisma, alteraciones del flujo por vasoospasmo o hipotensión arterial, error de observación o factores técnicos. Este tipo de pacientes constituye un problema para el médico, surgiendo diversas dudas por resolver: 1. ¿Existe un aneurisma roto que no ha sido detectado por la angiografía? 2. ¿Cuál es el pronóstico a largo plazo y el manejo idóneo en esos pacientes? 3. ¿Es necesario realizar un segundo estudio angiográfico? 4. ¿Cuál es la etiología de la hemorragia?

Para tratar de responder a estas interrogantes, hemos realizado esta investigación que incluye 70

**Cuadro I. Curso Clínico en 14 pacientes con HSA y angiografía cerebral-negativa**

	Edad/sexo	HTA	DIAB	AVC	H-H*	TAC/IRM	Evolución
1	F-62				II	HSA Difusa	Recuperación
2	M-30				IV	HSA Sangre intraventricular e interhemisférica anterior, hidrocefalia aguda	Alteraciones en memoria
3	F-33				II	Normal	Recuperación
4	F-60				II	HSA Difusa	Recuperación
5	M 50				II	HSA Difusa	Cefalea. Depresión/ ansiedad
6	F-30				II	HSA Valle Silvano	Recuperación
7	F-42				II	HSA Valle Silvano	Cefalea
8	M-80				II	HSA Difusa	Recuperación
9	M-32				II	Normal	Recuperación
10	F-65	X		X	IV	HSA Difusa Hidrocefalia aguda	Edo. Vegetativo Muerte
11	M-16				II	Normal	Recuperación
12	F-48	X	X		II	Normal	Recuperación
13	F-60	X	X		II	HSA Difusa	Recuperación
14	M-45	X			II	Normal	Recuperación

\*H-H = Clasificación de Hunt y Hess (grado)

pacientes con HSA en 14 de los cuales (20%), no se logró demostrar angiográficamente la causa de la hemorragia.

## Material y método

Revisamos en forma retrospectiva los expedientes clínicos y los estudios neurorradiológicos de 70 pacientes con hemorragia subaracnoidea (HSA) de los servicios de Neurología y Neurocirugía del Centro Médico Nacional "Adolfo Ruiz Cortines", IMSS de la Ciudad de Veracruz (México), con seguimiento en la consulta externa en los últimos cinco años. A todos los pacientes se les realizó historia clínica, exámenes de laboratorio básicos que incluyen biometría hemática, tiempo de protrombina, tiempo de tromboplastina parcial activada, INR (con objeto de descartar diátesis hemorrágica), punción lumbar, tomografía computada de cráneo (TAC) y/o resonancia magnética nuclear (IRM) y panarteriografía cerebral de los cuatro vasos (convencional o con sustracción digital).

Los estudios neurorradiológicos fueron revisados por los médicos del servicio de radiología y por ambos autores.

De los 70 pacientes con HSA, se demostró aneurisma en 56 pacientes; en 14 (20%) no se demostró el origen de la hemorragia, mediante TAC, IRM y arteriografía cerebral por lo que fueron etiquetados como HSA IDIOPÁTICA. A esos 14 pacientes se les realizó una segunda panangiografía cerebral y constituyen la base de este reporte.

## Resultados

De los catorce pacientes estudiados, cinco fueron hombres y nueve mujeres, con edades comprendidas entre 16 y 80 años, con el mayor número de casos entre los 30 y los 60 años (Cuadro I).

Cuatro pacientes tenían historia de hipertensión arterial sistémica (HTA) de cuatro a cinco años de evolución (28%) bajo control farmacológico; dos eran pacientes diabéticos bien controlados y un paciente tenía historia de infarto cerebral cuatro años antes de presentar la HSA.

El cuadro clínico de HSA fue clásico, con cefalea explosiva, vómito, pérdida de la conciencia y sig-

nos de irritación meníngea. Doce pacientes se encontraban en grado II de la clasificación de Hunt y Hess<sup>10</sup> y dos en grado IV (pacientes con hidrocefalia aguda).

A los catorce pacientes se les realizó TAC y/o IRM. En nueve de ellos la TAC y/o IRM mostraron sangre en el espacio subaracnoideo; en seis de estos pacientes la sangre se hallaba distribuida en forma difusa en las cisternas de la base del cráneo (Figura 1), en los otros tres pacientes, la HSA estaba localizada en alguna de las cisternas (dos en la cisterna Silviana y uno en la cisterna interhemisférica anterior). En dos de estos nueve pacientes se encontró además, hidrocefalia aguda (en uno de ellos había sangre intraventricular) (Figura 2). En los cinco pacientes restantes, la TAC y/o la IRM fueron negativos a sangre, por lo que se realizó punción lumbar, el LCR confirmó la presencia de sangre en el espacio subaracnoideo.

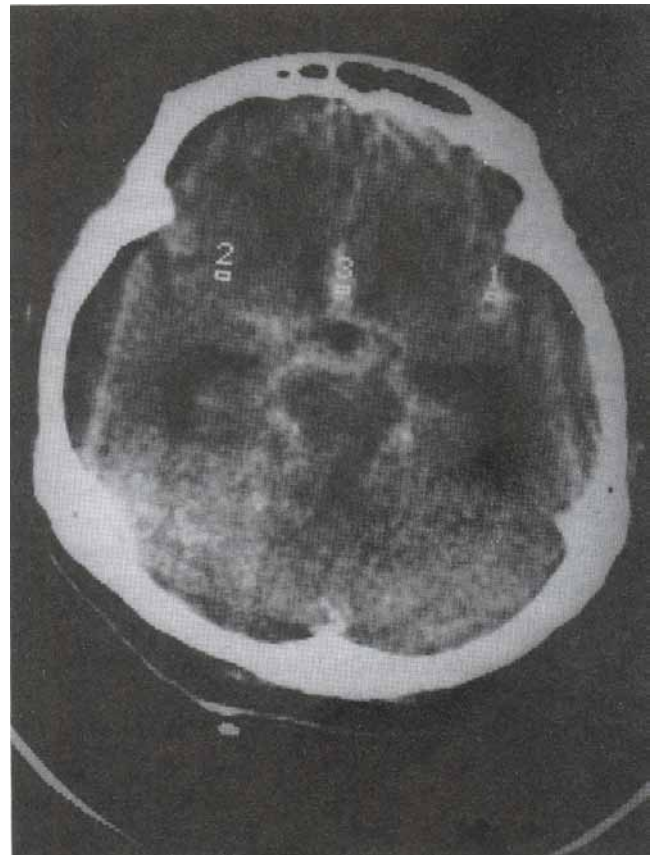


Figura 1. La tomografía computada de cráneo muestra sangre subaracnoidea difusa en las cisternas basales e incipiente hidrocefalia.

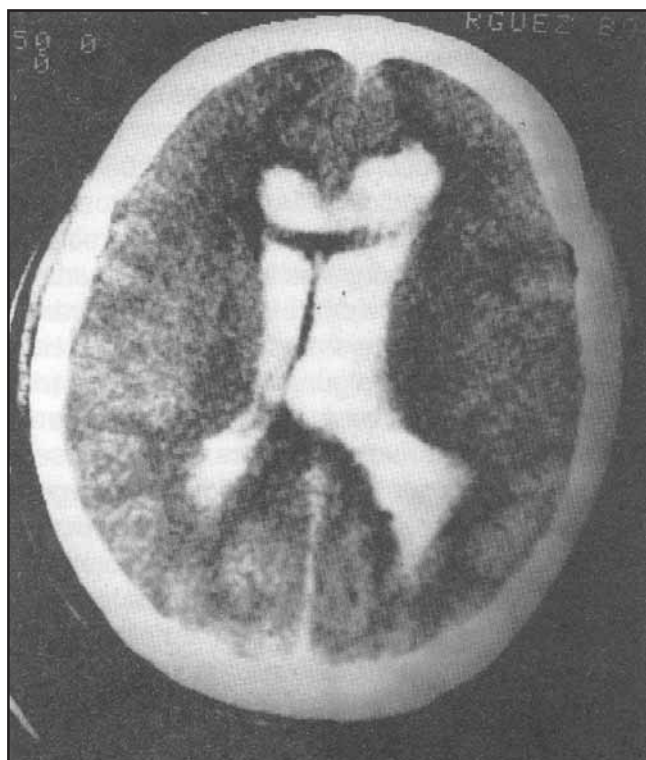


Figura 2. Tomografía axial no contrastada; muestra un hematoma en la cara medial de ambos lóbulos frontales, sangre en la cisterna interhemisférica, molde de sangre intraventricular e hidrocefalia. Típica hemorragia de aneurisma de la arteria pericallosa. Tres angiografías resultaron negativas.

A los 14 pacientes se les realizó panarteriografía cerebral de los cuatro vasos en las primeras 48 h de iniciado el cuadro clínico. En ninguno de los casos se logró demostrar aneurisma o alguna otra etiología para la HSA. En ninguno hubo vasoespasmo cerebral, focal ni generalizado.

Aun en aquellos casos en que la TAC y/o la IRM mostraron colección de sangre en alguna de las cisternas, el estudio arteriográfico no mostró aneurisma en los vasos adyacentes.

A todos esos 14 pacientes se les realizó una segunda panarteriografía cerebral, con un lapso entre cuatro y 16 semanas entre el primero y el segundo estudio. La segunda arteriografía fue también normal en todos los casos. No se logró determinar causa alguna del sangrado.

Durante todo el tiempo de seguimiento (1 a 5 años) no hubo resangrado en los catorce pacientes. Doce de ellos se recuperaron completamente y regresaron a sus actividades habituales (86%). Un paciente presentó alteraciones de la memoria que le impidieron regresar a su trabajo (7%) y un

paciente permaneció en estado vegetativo (7%); este paciente había desarrollado hidrocefalia aguda y ameritó derivación ventricular permanente. Murió meses más tarde por neumonía.

De los doce pacientes que se reincorporaron a sus actividades habituales, dos continuaron con episodios de cefalea y uno de ellos además, cuadros depresivo-ansiosos.

Se realizó una tercera angiografía cerebral a solo paciente, la cual resultó también negativa (paciente con hemorragia interhemisférica anterior).

## Discusión

No existe consenso con respecto al manejo diagnóstico de pacientes con HSA y arteriografía negativa, las opiniones varían desde los que aconsejan repetirla hasta en tres o cuatro ocasiones,<sup>5,9,11</sup> hasta los que consideran innecesario repetir el estudio a menos que exista nueva hemorragia.<sup>12,13</sup> Entre esos dos extremos, se ubican algunos otros autores que proponen individualizar los casos y repetir el estudio angiográfico en casos especiales, como, por ejemplo, en los que se demuestra un hematoma localizado por TAC y/o IRM, o vasoespasmo que impida ver adecuadamente el sistema vascular.<sup>6,7</sup>

De acuerdo con los resultados de nuestro estudio, estamos de acuerdo con esa última postura, ya que en ninguno de los 14 pacientes con HSA en quienes se repitió la arteriografía, se logró demostrar el origen de la hemorragia (0%), por lo cual no se justifica el riesgo de un segundo estudio angiográfico. Otra consideración importante para decidir si se realiza o no un segundo estudio angiográfico, es que en estudio de autopsia, no fue posible detectar el origen de la hemorragia en 8% de los pacientes con HSA.<sup>14</sup>

Los autores que defienden la primera postura argumentan que alrededor de 2% de los estudios angiográficos-negativos mostraron un aneurisma en un segundo estudio (angiografías falsas-negativas).<sup>3,5,6,9,10,12</sup> Sin embargo, no debe olvidarse que la arteriografía cerebral *per se* puede presentar complicaciones. Estas se reportan desde 0.8% hasta 4.6% en diferentes series e incluso, puede llegar a ser mortal.<sup>15</sup>

Con respecto al pronóstico de la HSA con angiografía negativa, el consenso señala porcentajes de recuperación total superior a 80% de los pacientes;<sup>3,6-9,12,16</sup> de igual manera, las probabilidades de resangrado en este grupo de pacientes es muy bajo, menos de 5% en la mayoría de las series. Nuestros resultados coinciden con esos reportes, ya que 86% de nuestros pacientes se recuperó completamente y durante todo el seguimiento (1 a 5 años) no hubo un solo caso de recurrencia (0%). Estos resultados establecen una clara diferencia con los pacientes con HSA secundaria a RAC, ya que en ellos la mortalidad es muy alta (30% en el primer episodio y 70% en el segundo) y el porcentaje de recurrencia también es alto. Todo esto permitiría establecer que los pacientes con HSA y angiografía negativa constituyen un grupo aparte. Entre las causas que se proponen para explicar la HSA idiopática se encuentran: ruptura de microaneurismas, trombosis de aneurisma, MAV críptica o hemorragia desde vasos ventrículo-estriatales y tálamo-perforantes.<sup>16</sup>

Aproximadamente un tercio de pacientes con esta patología tiene el antecedente de HTA lo cual podría ser importante desde el punto de vista etiopatogénico.<sup>7,16</sup> Nosotros encontramos HTA en cuatro pacientes (28%).

Actualmente se ha acumulado evidencia suficiente para afirmar que cuando se ha demostrado HSA localizada en la cisterna perimesencefálica mediante TAC o IRM, y el primer estudio angiográfico es negativo, no hay necesidad de repetirlo.<sup>17,18</sup> La causa de este tipo de hemorragia no es conocida, aunque se piensa que se origina por ruptura de arteriolas o vénulas penetrantes. Se acepta que tiene un buen pronóstico para recuperación y muy bajo o nulo índice de recurrencia.<sup>17</sup>

En conclusión, nuestros hallazgos están en consonancia con los reportados en otros estudios y nos permiten establecer que en pacientes con HSA en los cuales un primer estudio angiográfico bien realizado es negativo, no hay necesidad de repetirlo, a menos que se presente un nuevo episodio hemorrágico, excepciones a esta consideración son: a) pacientes con colección hemática focal en TAC o IRM; b) presencia de vasoespasmo focal o generalizado en la angiografía, ya que esto puede impedir la adecuada visualización del aneurisma.

El momento óptimo para repetir el estudio angiográfico es a partir de las cuatro semanas de la hemorragia.<sup>7,9,14</sup> Otra conclusión que se desprende de nuestro estudio, es el excelente pronóstico en pacientes con HSA con angiografía-negativa, ya que la recuperación funcional ocurre en la gran mayoría de los pacientes y el porcentaje de recurrencia es muy bajo.

## Agradecimientos

JEGD y FRO, agradecemos la ayuda proporcionada por la señora Esperanza Fuentes Cruz del archivo de radiología, ya que sin su ayuda el trabajo hubiera sido abrumador.

## Referencias

1. **Sacco LR, Wolf PA, Bharucha NL, et al.** Subarachnoid and intracerebral hemorrhage: natural history, prognosis and percussive factors in the Framingham study. *Neurol* 1984;34:847-854.
2. **Longstreth WT, Lorene MN, Koepsell TD, et al.** Clinical course of spontaneous subarachnoid hemorrhage; a population based study in King County, Washington. *Neurol* 1993;43:712-718.
3. **Eskesen Y, Sorensen E, Rosenorn JJ, Schmidt K.** The prognosis in subarachnoid hemorrhage of unknown etiology. *J Neurosurg* 1984;61:1029-1031.
4. **Nishioka H, Torner JC, Graf CJ, et al.** Cooperative study of intracranial aneurysms and subarachnoid hemorrhage: a long term prognostic study. II. Ruptured intracranial aneurysm managed conservatively. *Arch Neurol* 1984;41:1142-1146.
5. **Salazar-Benítez JA, Bravo-Uterra M, Hervas-García M, Fernández FO.** Angiogram negative subarachnoid hemorrhage. Should the procedure be repeated? *Neurol* 1996;11:248-250.
6. **Iwanaga H, Wakai S, Ochiai CH, et al.** Ruptured cerebral aneurysms missed by initial angiographic study. *Neurosurgery* 1990;27:45-51.
7. **Giombini S, Bruzzone M, Pluchino F.** Subarachnoid hemorrhage of unexplained cause. *Neurosurgery* 1988;22:313-316.
8. **Juul R, Torbjorn AF, Ringkjøb.** Prognosis in subarachnoid hemorrhage of unknown etiology. *J Neurosurg* 1986;64:359-362.
9. **Alexander M, Dias PS, Uttley D.** Spontaneous subarachnoid hemorrhage and negative cerebral angiography. *J Neurosurg* 1986;64:537-542.
10. **Hunt WE, Hess RH.** Surgical risk as related to time of intervention in the repair of intracranial aneurysm. *J Neurosurg* 1968;28:14-19.
11. **Bohmalk GL, Story JL.** Intermittent appearance of a ruptured cerebral aneurysm on sequential angiograms. *J Neurosurg* 1980;52:263-265.

12. **Beguelin C, Seiler R.** Subarachnoid hemorrhages with -normal cerebral angiography. *Neurosurg* 1983;13:409-411.
13. **Forster DM, Steiner L, Hakanson S, Berguall U.** The value of repeat pan-angiography in cases with unexplained subarachnoid hemorrhage. *J Neurosurg* 1978;48:712-716.
14. **Weir B, Findlay JM.** Subarachnoid hemorrhage. In: Carter LP, Spetzler RF, editors. *Neurovascular Surgery*. New York: McGraw-Hill; 1994. pp. 557-581.
15. **García de la FA, Gómez-Llata SG, Alvarado CR, Chong FCH, Zenteno MA.** Análisis radiológico y del estado clínico postangiográfico del espasmo arterial en enfermos con hemorragia subaracnoidea. *Rev Méx Radiol* 1991;45:47-53.
16. **Oder W, Kolleger H, Zeiler K, et al.** Subarachnoid hemorrhage of unknown etiology: early prognostic factors for long-term functional capacity. *J Neurosurg* 1991;74:601-605.
17. **Rinkel GJE, Eelco FM, Vermeulen M, et al.** The clinical course of perimesencephalic nonaneurysmal-subarachnoid hemorrhage. *Ann Neurol* 1991;29:463-468.
18. **Adams HP, Gordon DL.** Nonaneurysmal subarachnoid hemorrhage. Editorial. *Ann Neurol* 1991;29:461-462.