

MONILETHRIX*

ROBERTO NÚÑEZ ANDRADE
Académico de número

ETIMOLOGÍA. Latín *Monile* = collar; Griego *Thrix* = cabello.

SINONIMIA. *Aplasia moniliforme de los cabellos* (Behrend 1886). *Trichorrhæxis nodosa hereditär* (Kaposi 1891). *Aplasia pilorum intermittens* (Virchow). *Atrophie en sablier* (Hallopeau 1892). *Nodose hair. Beaded hairs* (Ing.) *Ringelhaaren* (Al). *Nodositas pilorum. Pili anulati*.

DEFINICIÓN. Tricodistrofia hereditaria dominante irregular, caracterizada por la existencia de cabellos afectados por ensanchamientos y estrangulamientos alternados en cuentas de rosario, por la fractura de esos cabellos a nivel de los estrangulamientos, lo que los va volviendo cada vez más cortos; por la coexistencia de un puntilleo rojizo de queratosis folicular, sobre todo acentuada a nivel de los cabellos de la nuca.

HISTORIA. Esta alteración, confundida durante mucho tiempo con las Piedras, las Tricorrexias, los Leptóthrix, ha sido muy bien descrita por W. G. Smith, de Dublín, en 1879. H. Radcliffe Crocker (1903), fue quien le dio el nombre, que persiste desde entonces.

Un paciente de esta enfermedad fue exhibido en el Congreso Internacional de Dermatología, verificado en Londres, en 1895.

Luce (1879), McCall Anderson (1883), Behrend, Payne, Lesser (1885), Arnozan, Archambault, Besnier, Hardy, Hallopeau, Lefèvre, Vidal (1893), Kaposi (1891), Beatty, Brocq, Hudelo, Sabouraud, Scott, Tenneson (1892), Gilchrist (1897), Ruggles (1900), Voy, Gaucher, Lacapère (1901), Hyde (1904), Low (1910), Savatard, Uebelmesser (1912), MacKee y Rosen (1916), Golay (1922), Pusey (1926), Artom, Weber y Haxtausen, Brünauer, Rosenthal y Spreiregen (1927), Marcoglou, Van Leuwen (1928), Pignot y Photinos, Prieur (1930), Pautrier y Glasser (1931), Tobias, Tomkinson (1932), Cockayne, Touraine y Golé (1933), Benetazzo, Castro Palomino, Otciza Setián y López Fernández, González Medina y Gallego Calatayud, Franchi, Ingram, Pinetti, Reyn (1934), Gottlieb, Larson (1936), Fernández Blanco, Mazzini y Radice, Gallardo y Conejo Mir, Sutton, Kis-

* Trabajo reglamentario leído en la sesión del 22 de septiembre de 1954.

licenko (1939), McCarthy, Hellier, Asbury y Beel (1940), Clark y Glicksberg (1941), Appel y Messina, Finkler (1942), Ormsby y Montgomery (1943), da Fonseca Bicudo (1945), Rothman (1949), Danforth, Darier, Dore, Morrow, Gougerot, Degos, Lewis, Swartz, Sulzberger, Lutz, Andrews, Domonkos, Núñez Andrade y otros, han estudiado y observado este muy raro padecimiento. Hasta 1953 el total de casos publicados era de 177.

SINTOMATOLOGÍA. Topografía. Se localiza en *piel cabelluda*, especialmente en las *regiones occipital y temporal*, cejas y pestañas, pelo del resto del cuerpo, axilas, pubis, piernas.

Desde el nacimiento, o poco tiempo después de la caída de los cabellos fetales (sexta semana), los cabellos definitivos brotan en número normal; pero formados de engrosamientos en huso y adelgazamientos que se suceden regularmente en cadena continua.

Los cabellos caen a nivel del tercero o cuarto estrangulamiento, a 4 ó 5 mm. de su implantación, por lo que se establece una alopecia muy especial, de cabellos cortos, negros, cuyos husos se distinguen claramente con la lupa.

Otras veces los cabellos se ven despigmentados y con un aspecto deshilachado, en pincel, muy característico.

La alopecia puede ser regional, circunscrita o difusa. La caída de las cejas y pestañas da a los enfermos un aspecto característico (fig. 1).

En la región occipital principalmente, pero también en las temporales, es donde se aprecia mejor la presencia de lesiones córneas (conos pilares), de color rojizo, características del padecimiento.

El moniléthrix se acompaña raramente de otras displasias.

El estado general y la vitalidad son buenos.

ETIOLOGÍA. La causa de esta muy rara afección es desconocida.

No se ha encontrado ningún microorganismo asociado a ella. Parece tratarse de una malformación congénita del folículo piloso, que coincide con cierto grado de queratosis pilar (MacKee y Rosen).

El crecimiento de los cabellos parece estar interrumpido de tiempo en tiempo y de ahí la formación de porciones estrechadas en los mismos.

EDAD. Casi siempre principia a partir de la sexta semana después del nacimiento; otros casos principian en la juventud y aun en la edad adulta.

Su origen congénito, familiar, y el papel de la herencia, han sido demostrados. Tomkinson encontró 25 casos en cinco generaciones de una familia; Sabouraud 17 casos en cinco generaciones de una familia; Núñez Andrade 15 casos en cinco generaciones de una familia.

ANATOMÍA PATOLÓGICA. Se han encontrado folículos tortuosos y deformes, principalmente en su orificio, ocupado por una formación córnea que incluye el cabello distrófico.

FIG. 1. Alopecia difusa, cabellos cortos, caída de cejas y pestañas en región occipital, queratosis folicular.
(Colección personal).

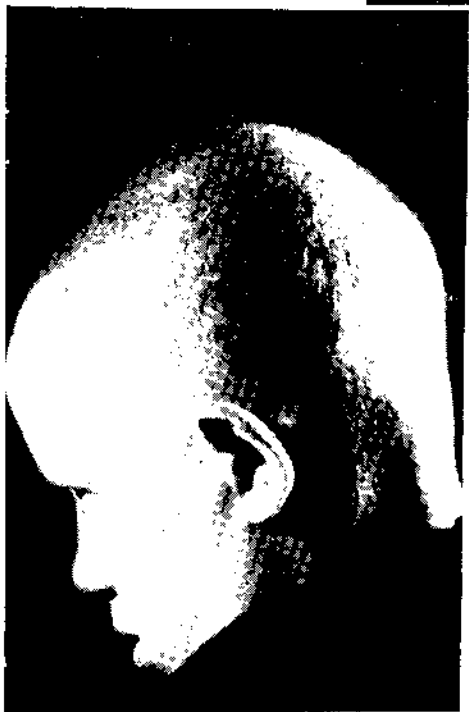


FIG. 2. Cabello observado al microscopio, mostrando constricciones alternantes y engrosamientos fusiformes.
(Colección personal).

Hay atrofia de las glándulas sebáceas (Beatty).

DIAGNÓSTICO. Es fácil si el médico ha visto un caso anterior, o tiene presente que puede estar frente a un caso de esta enfermedad y recuerda alguna fotografía de un enfermo con moniléthrix.

La historia familiar ayuda al diagnóstico, ya que varios miembros pueden tener o han tenido el mismo padecimiento.

El examen microscópico de los cabellos, o bien, el observarlos con un cuenta-hilos o con lupa, revela su aspecto característico (fig. 2).

DIAGNÓSTICO DIFERENCIAL. Se hace con los padecimientos siguientes:

1. *Tiña cápitis*. Un examen minucioso descubrirá cabellos tiñosos, con sus caracteres típicos: cortos, frágiles, negros, grisáceos o blanquecinos; por examen micológico se encuentran los dermatofitos causantes.

2. *Queratosis pilar de la piel cabelluda*. (Brocq 1892). Se acompaña generalmente de una queratosis pilar de la cara o de los miembros o, a veces, está asociada con la ictiosis.

TRATAMIENTO. Es siempre desesperante y poco satisfactorio.

El enfermo, casi siempre, va de hospital en hospital, de especialista en especialista, tratando de encontrar, inútilmente, su curación.

Los tratamientos que pueden prescribirse son los siguientes:

1. Lavar frecuentemente la piel cabelluda, para quitar la queratosis.
 2. Cortone e hidrocortone (loción y unguento).
 3. Vitamina A a altas dosis.
 4. Pomada o glicerolados a base de ácido salicílico (3 al 10%), alquitrán de hulla, aceite de enebro u otros preparados similares, solos o combinados.

5. Depilación con Rayos X, que puede dar una mejoría temporal, y en pocos casos, permanente, después de varias dosis depilantes, dadas a intervalos convenientes.

6. Vasodilatadores: rayos solares o ultravioleta, *Acecoline*, *Roniacol*, etcétera.

7. Extractos tiroideos o poliglandulares.

PRONÓSTICO. El moniléthrix, en algunos casos, tiene tendencia natural a desaparecer al llegar el enfermo a la pubertad o a la edad adulta. La queratosis disminuye a medida que pasan los años; en tales casos, puede haber cabellos cortos, de tamaño variable, en la cabeza.

RESUMEN

Monografía de esta muy rara enfermedad (177 casos publicados hasta 1953).

El autor sugiere, por primera vez, su tratamiento con Cortone e Hidrocortone (oral y, localmente, en loción o unguento).

SUMMARY

Monography of Monilethrix, a very rare disease (177 published cases until 1953).

The author suggests for the first time, the treatment of Monilethrix with Cortone and Hydrocortone (oral and locally in lotion or ointment).

BIBLIOGRAFIA

- Andrews, G. C.: Diseases of the Skin, 4th. ed., Philadelphia, W. B. Saunders Co., 1954, p. 729.
- Anderson, N. P.: Monilethrix in brother and sister. Arch. Dermat. & Syph. 44: 87-88, Jul. 1941.
- Appel y Messina: New England. J. Med. 226: 912, 1942.
- Arnoz y Archambault: Note sur un cas de cheveux moniliformes. Ann de Dermat. et Syph. 1890, 3me serie, T. I., p. 292.
- Artom, M.: Aplasia moniliforme dei capelli (Monilethrix), Gior. ital. di dermat. e sifil. 68: 1547-1569, Dic. 1927.
- Beatty y Scott: Brit. J. Dermat. 1892, p. 171.
- Behrend: Virchow's Arch. 103, 1885.
- Behrman, H. T.: The Scalp in Health and Disease, St. Louis, The C. V. Mosby Co. 1952, p. 39-42.
- Benetazzo, G.: Monilethrix. Arch. ital. dermat. sif. 10: 302-320, Abril, 1934.
- Besnier, E., Hardy, Vidal: Compte rendu officiel de la Soc. franc. de Dermat. Paris, 1890.
- Brocq, L.: Soc. de derm., 7 juillet 1892; Bull., p. 347; La Pratique Dermatologique, I, p. 362; Traitement des Maladies de la Peau, Paris, Octave Doïn, Editeur, 1892.
- Brünauer, S.: Lehrbuch der Haut-und-Geschlechts-krankheiten (Jadassohn), Vol. VIII, 2ª parte, 127.
- Casero Palomino, J., Oteiza Setién, A., y López Fernández, F.: Aplasia moniliforme o Monilethrix, Arch. de med. inf. 3: 578-580, Ene.-Mar. 1934.
- Clarke y Glikberg: Arch. Dermat. y Syph. 43: 836, 1941.
- Cochayne: Inherited Abnorm of the Skin, Oxford, 1933, p. 144.
- Darier, J. y col.: Nouvelle Pratique Dermatologique, Paris, Masson et Cie, 1936, Vol. VII, 122-128.
- Degos, R.: Dermatologie, Paris, Editions Médicales Flammarion, 1953, p. 1053.
- Desaux, A.: Affections de la Chevelure et de Cuir Chevelu, Paris, Masson et Cie, 1953, 239-241.
- Fernández Blanco, M., Mazzini, M. A. y Radice, J. C.: Monilethrix (Aplasia moniliforme), Rev. argent. dermatosif. 23: 560-577, 1939.
- Finkler, B.: Um caso de Monilethrix, Anatus, I: 881-883, Dic. 1942.
- Fonseca Bicudo, Jr., J.: Sobre un caso de Aplasia Moniliforme (forma frusta). Rev. paulista. med. 27: 1-6, Jul. 1945.
- Franchi, F.: Arch. ital. di dermat. 10: 267, 1934.
- Gallardo, J. S. y Conejo Mir, J.: Un caso de Monilethrix aislado. Actas dermosif. 30: 666-668, May. 1939.

- Gilchrist: *J. Cutan. Dis.* 1900, p. 500.
- Golay: *Monilethrix. Ann. dermat. et syph.* 3: 294, 1922.
- González Medina, R., y Callego Calatayud, S.: *Monilethrix, caso. Actas dermo-sif.* 27: 285-288, Dic. 1934.
- Gottlieb, E.: *Intermittent aplasia of hair. Hospitalstid.* 79:
- Hallopea y Lefevre: *Soc. de derm.* 12 abr. 1890; *Bull.* p. 78; *Bull. Méd.* 1890, p. 501.
- Hallopeau, *ibid.*, p. 111.
- Hellier, F. F., Asbury, W. T. y Beel, F. O.: Case of Pili torti with discussion of molecular structure of condition and its relationship to Monilethrix; clinical description; X Ray and optical examination. *Brit. J. Dermat.* 52: 173-182, Jun. 1940.
- Hudelo: *Soc. de derm.* 10 Nov. 1892; *Bull.* p. 419.
- Hyde, J. N. y Montgomery, F. H.: *A Practical Treatise on Diseases of the Skin*, 7th. ed. Philadelphia, Lea Brothers & Co. 1904.
- I Congresso Ibero-Latino-Americano de Dermatologia e Sifilografia e VII Reuniao dos Dermato-Sifilógrafos Brasileiros, Rio de Janeiro, 1950, Sociedade Brasileira de Dermatologia e Sifilografia, p. 71.
- Ingram, J. T.: *Monilethrix. Brit. J. Dermat.* 46: 272-277, Jun. 1934.
- Kaposi, M.: *Pathologie et Traitement des Maladies de la Peau*, 2me. ed. Paris, 1891, 227-229.
- Kislíchenko, L.: *Monilethrix. Dermat. Wchnschr.* 108: 516-523, May. 6, 1939.
- Larsen, U.: *Monilethrix; 11 cases in 6 generations; preliminary report, Hospitalstid.* 79: 129-136, Feb. 4, 1936.
- Lesser, E.: *Vierteljahr. f. Dermat. u. Syph.* 1885-1886.
- Lewis, G. M.: *Practical Dermatology*, Philadelphia, W. B. Saunders Co., 1952, 205-206.
- Low: *J. Path. Bact.* 14: 230, 1910.
- Luce: *Sur un cas curieux d'alopecie, Thése de Paris*, 1879.
- Lutz, W.: *Lehrbuch der Haut-und-Geschlechts-krankheiten*, Basel, S. Karger, 1951, p. 118.
- MacKee, G. M., and Rosen, I.: *J. Cut. Dis.* 34: 444-506, 1916.
- McCall Anderson: *On an unusual of hered. Trichorr. nod. Lancet*, 1883.
- McCarthy, L.: *Diagnosis and Treatment of Diseases of the Hair*, St. Louis, The C. V. Mosby Co., 1940.
- Marcoglou, *Arch. Dermat. and Syph.* 17: 438, 1928.
- Núñez Andrade, R.: *Monilethrix. Presentación de casos clínicos en la cátedra de Clínica de Dermatología, Escuela Nacional de Medicina, U.N.A.M., Escuela Superior de Medicina Rural, I.P.N. y en sesiones clínicas de la Sociedad Mexicana de Dermatología y del Hospital Infantil. 1946-1954; Medicina, Mex.* 34: 171-174, Abr. 25, 1954.
- Ormsby, O. S., y Montgomery, H.: *Diseases of the Skin*, 6th. ed., Philadelphia, Lea & Febiger, 1943, 1388-1391.
- Pardo Castelló, V.: *Dermatología y Sifilología*, 4º ed., La Habana, Cultural, S. A. 1953, p. 1184.
- Pautrier, L. M. y Glasser, R.: *Aplasia moniliforme des cheveux, Bull. Soc. franc. dermat. et syph.* 38: 305-309, Mar. 1931.

- Payne: Hairs show. nod. condit. Path. transact. 37: 1886, p. 540.
- Pignot, M. y Photinos, P.: Monilethrix familial. Bull. Soc. franc. de dermat. et syph. 37: 106-108, Ene. 1930.
- Pinetti, P.: Aplasia moniliforme (Monilethrix). Gior. ital. dermat. e sif. 75: 1249-1259, Jun. 1934.
- Prieur, M. y Trenel, M.: Monilethrix et cataracte précoce. Bull. Soc. d'opht. de Paris, 794-799, Dic. 1930.
- Pusey, W. A.: The Principles and Practice of Dermatology, 4th. ed. New York, D. Appleton & Co., 1926, p. 1176-1177.
- Reyn, A.: Pili annulati occurring as familial disorder. Brit. J. Dermat. 46: 168-175, Abr. 1934.
- Rosenthal, S. K. y Spreiregen, E.: Zur Kenntnis der Monilethrix. Arch. f. Dermat. u. syph. 154: 17-18, 1927.
- Ruggles: J. Cutan. Dis. 1900, p. 500.
- Sabouraud, R.: Sur les Cheveux Moniliformes. Arch. Dermat. et Syph. 1892, 781-793.
- Savatard: Brit. J. Dermat. 34: 319, 1912.
- Savill, A.: The Hair and Scalp, 3rd. ed., Baltimore. The Williams & Wilkins Co. p. 234-236.
- Smith, W. G.: On a rare nodose condition of the hair. Brit. M. J. Vol. II, p. 291, 1879.
- Sutton, R. L. y Sutton, R. L., Jr.: Diseases of the Skin, 6th. ed., Philadelphia, Lea & Febiger, 1943, p. 1246-1248.
- Swartz, J. H.: Dermatology in General Practice, Baltimore. The Williams & Wilkins Co., 1953, p. 76.
- Tenneson, H.: Soc. de dermat. Nov. 10, 1892.
- : Traité Clinique de Dermatologie, Paris, Octave Doin, Editeur, 1893. p. 169-171.
- Tobias, N.: Report of five cases on the familial and hereditary type. Studies Report Observations of the Dermatological Department of the Barnard Free Skin and Cancer Hospital and the School of Medicine, Washington University, St. Louis, pp. 69-77, Nov. 1932.
- Tomkinson, J. G.: Monilethrix; group of 22 cases. Brit. M. J. 2: 1009-1011, Dic. 1932. Second group of familial cases. Brit. M. J. 1: 526-527, Mar. 16, 1935. Incidence of Monilethrix. Brit. M. J. 2: 1027-1028, Nov. 1936.
- Touraine, A.: Héredité mendélienne dominante du Monilethrix familial. Bull. Soc. franc. de dermat. et syph. 40: 802-804, Jun. 1932.
- Touraine, A. y Golé L.: Monilethrix familial. Recherches sur la fonction pileaire. Bull. Soc. franc. de dermat. et syph. 40: 719-725, May. 1933.
- Uebelmesser: Archiv. 113: 1912.
- Van der Leeuwen: Etiology and Treatment of Familial Monilethrix. Acta. dermat. venercol. 9: 303-309, Dic. 1928.
- Voy, Gaucher, y Lacapere: Trichorrhesis nodosa. Bull. de la Soc. de dermat. Jul. 1901.
- Weber y Haxthausen: Brit. J. Dermat. 39: 62, 1927.